

بررسی رادیوگرافیک و کلینیکی ترمیم پرفوریشنهای مکانیکی ناحیه فورکیشن دندانهای پرمولر سگ با استفاده از MTA تیره، MTA سفید و سمان پرتلند

دکتر مریم بیدار*#، دکتر محمد حسن ضرابی**، دکتر علی اصغر نوعی**، دکتر کامران سرداری***

* دانشیار گروه اندودانتیکس دانشکده دندانپزشکی و مرکز تحقیقات دندانپزشکی دانشگاه علوم پزشکی مشهد

** استاد گروه اندودانتیکس دانشکده دندانپزشکی و مرکز تحقیقات دندانپزشکی دانشگاه علوم پزشکی مشهد

*** متخصص اندودانتیکس

**** دانشیار گروه جراحی دانشکده دامپزشکی دانشگاه فردوسی مشهد

تاریخ ارائه مقاله: ۸۶/۱/۲۶ - تاریخ پذیرش: ۸۶/۸/۵

Title: Radiographic and Clinical Evaluation of Repair of Furcal Mechanical Perforations in Premolar Teeth of Dog Using Dark MTA, White MTA & Portland Cement

Authors: Bidar M*#, Zarrabi MH**, Noee AA***, Sardari K****

* Associate Professor, Dept of Endodontics, School of Dentistry and Dental Research Center of Mashhad University of Medical Sciences, Mashhad, Iran.

** Professor, Dept of Endodontics, School of Dentistry and Dental Research Center of Mashhad University of Medical Sciences, Mashhad, Iran.

*** Endodontist

**** Associate Professor, Dept of Surgery, School of Veterinary Medicine, Ferdowsi University, Mashhad, Iran

Introduction: One of the problems affecting the prognosis of the treatment is perforation which requires immediate and proper intervention. Dark MTA is applied as material of choice to repair perforations. The purpose of this study was to evaluate the repair of mechanical furcal perforations radiographically and clinically using white MTA and Portland cement and comparing them with dark MTA.

Materials & Methods: In this experimental study, second to fourth mandibular and maxillary premolar teeth of five dogs received endodontic treatment following radiographic and clinical examinations. Then, the furcation area of the teeth was perforated and repaired with dark MTA in group 1, white MTA in group 2, Portland cement in group 3 and cotton pellet in group 4 (control). Animals were controlled for 4 months and sacrificed using an overdose of Sodium thiopental intravenous injection after radiographic and clinical examinations. Chi-square test was used to compare groups for gingival attachment and presence of radiolucency. To compare these items between each two groups, Fisher's exact test was used.

Results: There was no statistically significant difference between dark MTA, white MTA and Portland cement groups in presence of radiolucency and gingival attachment. However, all the three groups were significantly different in radiolucency and gingival attachment from control group.

Conclusion: Both white MTA and Portland cement revealed favourable results in repair of perforations and can be used as an alternative to dark MTA to repair perforations in the areas where esthetics is important and not important, respectively.

Key words: Perforation, Furcation, Dark MTA, White MTA, Portland cement.

Corresponding Author: BidarM@mums.ac.ir

Journal of Mashhad Dental School 2008; 31(4): 251-60.

چکیده

مقدمه: از جمله مواردی که پیش آگهی درمان معالجه ریشه تحت تأثیر قرار می دهد، پرفوریشن ریشه می باشد که نیاز به درمان سریع و مناسب دارد. در حال حاضر MTA تیره به عنوان ماده انتخابی در درمان پرفوریشنها به کار می رود. هدف از انجام این مطالعه بررسی رادیوگرافیک و کلینیکی ترمیم پرفوریشنهای مکانیکی ناحیه فورکیشن توسط MTA سفید و سمان پرتلند و مقایسه آن با MTA تیره بود.

مواد و روش ها: در این مطالعه تجربی دندانهای پرمولر دوم تا چهارم فک بالا و پائین پنج سگ پس از انجام معاینات رادیوگرافیک و کلینیکی درمان ریشه شده، سپس ناحیه فورکیشن دندانها پر فوره شد و با MTA تیره در گروه ۱، MTA سفید در گروه ۲، سمان پرتلند در گروه ۳ و گلوله پنبه در گروه ۴ (کنترل) بسته شد. حیوانات به مدت چهار ماه کنترل شده، سپس با اوردوزاز تیوپنتال سدیم بصورت تزریق وریدی پس از انجام معاینات رادیوگرافیک و کلینیکی کشته شدند. از آزمون دقیق کای دو جهت مقایسه چسبندگی لته و وجود رادیو لوسنسی در بین گروهها استفاده شد و برای مقایسه دو به دوی گروهها در مورد این متغیرها، از آزمون دقیق فیشر استفاده گردید.

یافته ها: بین گروههای MTA تیره، MTA سفید و سمان پرتلند تفاوت معنی داری از نظر آماری در مورد چسبندگی لته و وجود رادیولوسنسی وجود نداشت. اما هر سه گروه با گروه کنترل از نظر چسبندگی و وجود رادیولوسنسی تفاوت معنی داری داشتند ($P < 0.01$).
نتیجه گیری: هم MTA سفید و هم سمان پرتلند نتایج مطلوبی در ترمیم پرفوریشنها داشتند و می توان آنها را بعنوان جایگزین MTA تیره در ترمیم پرفوریشن به ترتیب در نواحی با اهمیت و فاقد اهمیت از نظر زیبایی استفاده کرد.
واژه های کلیدی: پرفوریشن، فورکیشن، MTA تیره، MTA سفید، سمان پرتلند.
 مجله دانشکده دندانپزشکی مشهد / سال ۱۳۸۶ جلد ۳۱ / شماره ۴ : ۶۰-۲۵۱.

مقدمه

با معرفی MTA (تیره) مطالعات متعددی در مورد قابلیت سیل کنندگی، سمیت سلولی و سازگاری نسجی آن انجام شد که همگی مؤید خواص مطلوب این ماده ارزشمند بودند.^(۱۰-۱۸) قابلیت القای سمیتوزنز، تشکیل استخوان جدید، سخت شدن در مجاورت رطوبت و قابلیت سیل کنندگی عالی، MTA را بعنوان یک ماده منحصر بفرد در اعمال دندانپزشکی مطرح نموده است بطوریکه هم اکنون MTA به عنوان ماده ترمیمی انتخابی در درمانهایی مثل ترمیم پرفوریشن، پلاگ آپیکال و پرکردگی انتهای ریشه بکار می رود.^(۱۰-۱۸)

MTA تیره در کنار خواص مطلوب دارای معایبی نیز می باشد که از جمله آنها، ایجاد تغییر رنگ (Staining) در بافتهای اطراف بویژه در پرفوریشنهای یک سوم کرونال دندانهای قدامی که زیبایی اهمیت فراوانی دارد و نیز قیمت بالای آن می باشد. اخیراً مطالعاتی برای یافتن موادی جایگزین بجای MTA تیره که دارای همان خواص مطلوب بوده و علاوه بر آن مشکل زیبایی و هزینه مربوط به آن را مرتفع سازد، انجام شده است. مطالعه حاضر نیز در همین راستا می باشد، در این تحقیق MTA سفید جهت رفع مشکل زیبایی و سمان پرتلند بعنوان جایگزین ارزان قیمت MTA تیره با آن مقایسه شده اند.

هدف از انجام این مطالعه تعیین تغییرات رادیوگرافیک و کلینیکی بدنبال ترمیم پرفوریشنهای مکانیکی ناحیه فورکیشن دندانهای پرمولر سگ توسط MTA سفید و سمان پرتلند و مقایسه آن با MTA تیره بود.

این مطالعه، اولین مطالعه ای است که MTA سفید و سمان پرتلند را در ترمیم پرفوریشن بصورت In vivo بررسی

امروزه با پیشرفت علم و هنر دندانپزشکی و افزایش قابلیت دندانپزشکان در درمان دندانها و نیز بالا رفتن سطح آگاهی های مردم و ارج نهادن آنها به سلامتی خود، حفظ دندانهای طبیعی اهمیت بسیار بیشتری یافته است و هم اکنون تعداد زیادی از مردم با وجود بالا بودن هزینه درمانهای دندانپزشکی مایل به انجام این درمانها و حفظ دندانهای طبیعی خودشان هستند. از جمله مسائلی که می تواند حفظ دندانهای طبیعی را با مشکل مواجه سازد، پرفوریشن می باشد، بطوریکه بر طبق مطالعه واشنگتن، پرفوریشن پس از پرکردگی ناقص کانال ریشه، دومین علت شایع شکست درمانهای اندودنتیک محسوب می شود.^(۱)

پرفوریشن در واقع ایجاد یک مسیر ارتباطی غیر طبیعی در دندان، بین پالپ و پرپودنشیوم می باشد که می تواند پاتولوژیک در اثر تحلیل یا پوسیدگی دندان و یا اینکه یاتروژنیک در اثر خطای عمل کننده در هنگام تهیه حفره دسترسی، آماده سازی کانال ریشه و یا تهیه فضای پست باشد.^(۲-۵)

پیش آگهی دندانهای دارای پرفوریشن به عواملی مانند مدت زمان بین وقوع پرفوریشن و درمان آن، دستیابی به پرفوریشن جهت ترمیم، سازگاری نسجی و قابلیت سیل کنندگی مواد ترمیمی و فاکتورهای سابژکتیوی نظیر توانایی و مهارت دندانپزشک و تلاش بیمار جهت حفظ بهداشت دهان بستگی دارد.^(۶-۸)

مطالعات متعددی در مورد پرفوریشنها و درمان آنها انجام شده است. تا قبل از معرفی MTA آمالگام به عنوان ماده ترمیمی استاندارد پرفوریشن شناخته می شد.^(۹و۶)

می کند.

مواد و روش ها

در این مطالعه تجربی از ۵ سگ بالغ و نر از نژاد ایرانی با میانگین وزن ۲۴kg استفاده شد. در ابتدا قرار بود مطالعه بر روی ۴ سگ انجام شود اما به منظور افزایش دقت مطالعه و نیز پیش بینی احتمال از دست رفتن حیوانات یا دندانها، یک سگ دیگر که قبل از شروع مطالعه بر روی دندانهای پرمولر یک ربع فک بالا و یک ربع فک پایین آن، مطالعه Pilot انجام شده بود، به مطالعه اضافه شد.

سگها به مدت ۳ هفته در قرنطینه بوده و طی این مدت درمان ضد انگلی با استفاده از داروهای Levamisole و Praziquantel انجام شد. همچنین به منظور جلوگیری از ابتلاء حیوانات به بیماریهای عفونی واکسیناسیون ضد هاری و شش گانه انجام شد. هر سگ در هر ربع فک دارای ۲ دندان مولر فک بالا و ۳ دندان مولر فک پایین بود و تعداد سایر دندانها در هر ۲ فک مشابه و به این ترتیب بود:

۴ دندان پرمولر، یک دندان کانین و ۳ دندان انسیزور در هر ربع فک، به این ترتیب هر سگ در مجموع دارای ۴۲ دندان بود.

دندانهای پرمولر اول در هر دو فک، تک ریشه بودند و سایر دندانهای پرمولر در فک پایین ۲ ریشه بوده و در فک بالا دارای ۲ یا ۳ ریشه بودند. این مطالعه بر روی دندانهای پرمولر دوم تا چهارم فک بالا و پایین سگها انجام گرفت. بدین ترتیب در مجموع بر روی ۶۰ دندان پرمولر پرفوریشن انجام شد که ۵۴ مورد از آنها جهت انجام مطالعه، مورد استفاده قرار گرفت. قبل از شروع مطالعه بر روی دندانهای پرمولر یک ربع فک بالا و یک ربع فک پایین یکی از سگها، مطالعه Pilot به منظور آشنایی با آناتومی کانالهای ریشه دندانهای پرمولر و وضعیت تمایل محوری آنها و نحوه صحیح انجام درمان ریشه و پرفوریشن در ناحیه فورکیشن، انجام گرفت. دندانهای انتخاب شده بدون پوسیدگی و ساییدگی بوده، دارای پرپودنشیوم نرمال (عمق پروب $\geq 2\text{mm}$) و در رادیوگرافی فاقد ضایعه پری اپیکال و فورکیشن بودند. دندانها به طور تقریباً مساوی به

۴ گروه (سه گروه شامل ۱۳ دندان و یک گروه ۱۵ دندان) تقسیم شدند و در هر گروه یکی از مواد مورد آزمایش، استفاده شد.

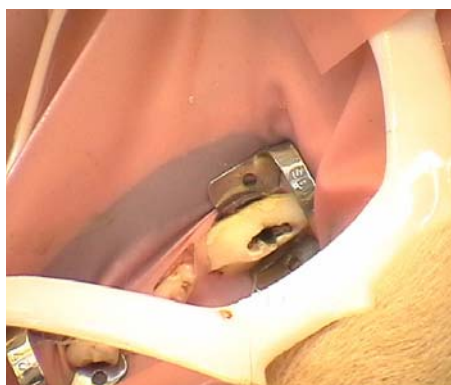
در ابتدا جهت آرام بخشی^۱ از داروی Acepromazine 2% با دوز ۰/۱mg/kg به صورت تزریق عضلانی استفاده شد، پس از گذشت زمان ۷ دقیقه به منظور بیهوشی کامل از داروی Ketamine HCl 10% با دوز ۲۵mg/kg به صورت تزریق عضلانی استفاده شد.

پس از انجام مراحل بیهوشی حیوان به اتاق عمل منتقل شده و معاینه بالینی و رادیوگرافیک دندانها و پرپودنشیوم انجام می گرفت. در صورت انتخاب حیوان، در ابتدا برای بی حس نمودن دندانها از تزریق لیدوکائین ۲٪ همراه با اپی نفرین ۱/۱۰۰۰۰۰ استفاده می شد. رابردم برای جداسازی دندانهای پرمولر یک ربع فک مورد استفاده قرار گرفت، بدین ترتیب که بر روی پرمولر دوم و چهارم کلمپ گذاشته شد و روی لاستیک نیز ۳ سوراخ مجاور هم پانچ شد و بدین ترتیب دندانهای پرمولر ایزوله شدند. برای تهیه حفره دسترسی از فرز فیشور الماسه و هندپیس با سرعت بالا همراه خنک کننده آب و هوا استفاده شد. پس از تکمیل حفره دسترسی، رادیوگرافی اندازه گیری اولیه طول کانال انجام شد. کانالهای ریشه با روش Race Crown down بوسیله وسایل چرخشی آماده سازی شدند. به منظور شستشو از سرم فیزیولوژی و هیپوکلریت سدیم ۲/۶٪ و به منظور لغزنده سازی از RC-Prep استفاده شد. پس از انجام پاکسازی و شکل دهی، رادیوگرافی Master cone تهیه شد و پس از اطمینان از تکمیل شکل دهی و پاکسازی، کانالها با کنهای کاغذی خشک شده، دیواره کانالها توسط اسپریدر به سیلر AH26 آغشته شده و با روش تراکم جانبی با گوتا پرکا پر شدند.

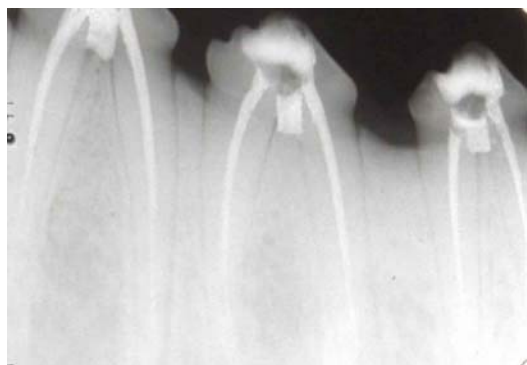
برای ایجاد پرفوریشن در ناحیه فورکیشن از فرز روند کارباید شماره ۴ و هندپیس با سرعت پایین استفاده شد. پس از ایجاد پرفوریشن، رادیوگرافی تهیه شد و پس از اطمینان از انجام صحیح پرفوریشن، شستشو با محلول سالین انجام شد و

گروه دوم، سمان پرتلند در گروه سوم و گلوله پنبه در گروه چهارم بسته شد (تصاویر ۱ تا ۵).

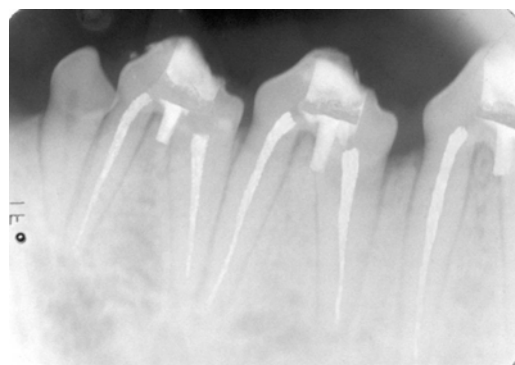
خونریزی با قرار دادن گلوله پنبه مرطوب کنترل گردید. سپس ناحیه پرفوریشن با MTA تیره در گروه اول، MTA سفید در



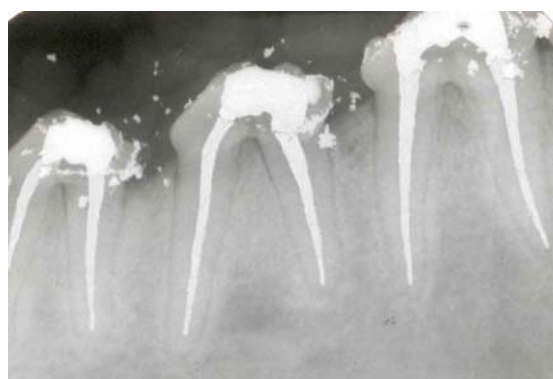
تصویر ۱: نمای کلینیکی پس از بستن پرفوریشن



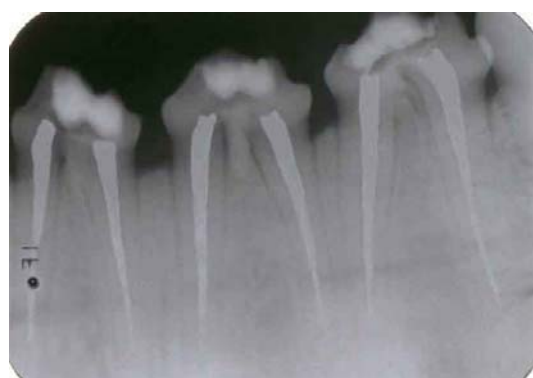تصویر ۳: نمای رادیوگرافیک پس از بستن پرفوریشن با MTA سفید



تصویر ۲: نمای رادیوگرافیک پس از بستن پرفوریشن با MTA تیره



تصویر ۵: نمای رادیوگرافیک پس از بستن پرفوریشن با گلوله پنبه



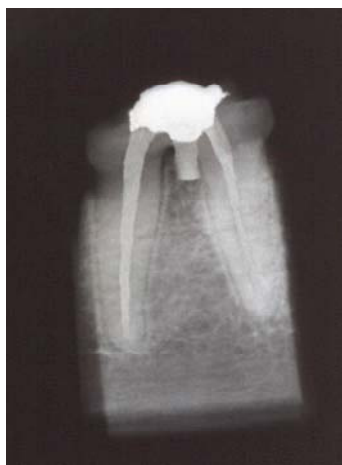تصویر ۴: نمای رادیوگرافیک پس از بستن پرفوریشن با سمان پرتلند

مرطوب در اتاقک پالپ قرار داده شد و حفره دسترسی با کاویت ترمیم موقت شده و در جلسه دوم که یک هفته پس از جلسه اول بود، کاویت و پنبه برداشته شده

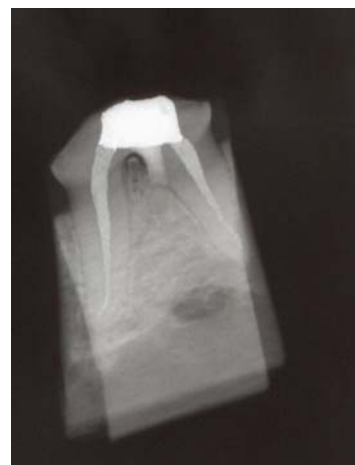در گروههای ۱، ۲ و ۳ پس از بستن پرفوریشن رادیوگرافی تهیه شد تا از سیل نمودن مناسب محل پرفوریشن اطمینان حاصل شود و سپس گلوله پنبه

حیوانات به مدت ۴ ماه تحت کنترل بودند و سپس با ورودواژ تیوپنتال سدیم به صورت تزریق وریدی پس از انجام معاینات رادیوگرافیک و کلینیکی کشته شدند. به منظور بررسی وضعیت چسبندگی لته از میزان عمق پروب شیار لته استفاده شد، چنانچه عمق پروب نرمال بود ($\geq 2\text{mm}$) نمونه دارای چسبندگی لته و چنانچه پاکت ایجاد شده بود، نمونه فاقد چسبندگی لته در نظر گرفته می شد. سپس استخوان فکین حیوان جدا شده، دندانها همراه با استخوان اطراف برش زده شده، توسط دیسک فلزی D&Z و فرز استوانه ای الماسه، آماده سازی شدند. در این مرحله رادیوگرافی به روش موازی از نمونه ها تهیه شد (تصاویر ۶ تا ۹).

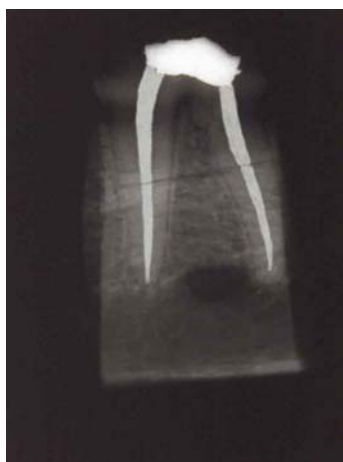و دندانها با آمالگام ترمیم شدند. در گروه کنترل در همان جلسه اول ترمیم آمالگام انجام شد. پس از انجام ترمیم آمالگام از دندانها رادیوگرافی تهیه شد. در ۴ سگ مواد مورد مطالعه بطور مساوی و تصادفی استفاده شد. در سگ شماره ۵ که یک ربع فک بالا و پایین آن جهت مطالعه Pilot استفاده شده بود، در دندانهای پرمولر دوم و سوم ربع فک بالا و پایین باقیمانده به صورت تصادفی از یکی از مواد مورد مطالعه استفاده شد و در دو دندان باقی مانده (پرمولرهای چهارم) چون فقط سمان پرتلند در آن مقطع در دسترس بود، از این ماده استفاده شد. لازم به ذکر است که شماره سگها به صورت تصادفی تعیین گردیده بود.



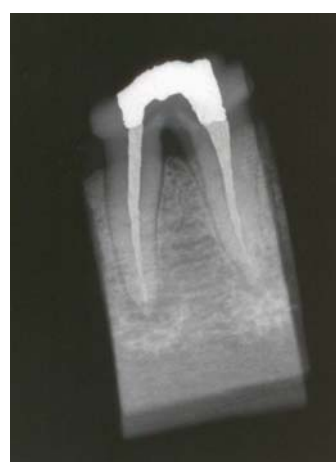تصویر ۷: نمای رادیوگرافیک نمونه MTA تیره پس از ۴ ماه کنترل



تصویر ۶: نمای رادیوگرافیک نمونه MTA سفید پس از ۴ ماه کنترل



تصویر ۹: نمای رادیوگرافیک نمونه سمان پرتلند پس از ۴ ماه کنترل



تصویر ۸: نمای رادیوگرافیک نمونه گلوله پنبه پس از ۴ ماه کنترل

از مجموع ۵۴ دندان پرمولر که پروریشن در ناحیه فورکیشن آنها انجام شده بود، ۱ نمونه از گروه MTA تیره بنا به دلیل شکستگی تاج دندان از مطالعه خارج شد.

بدین ترتیب ۱۲ نمونه در گروه MTA تیره، ۱۳ نمونه در گروههای MTA سفید و کنترل و ۱۵ نمونه در گروه سمان پرتلند جهت بررسی باقی ماندند.

چسبندگی لته در یک نمونه از گروههای MTA تیره (۸/۳٪) و MTA سفید (۷/۷٪) و ۲ نمونه از گروه سمان پرتلند (۱۳/۳٪) از دست رفته بود در حالیکه ۱۰ نمونه از گروه کنترل (۷۶/۹٪) دارای پاکت پرپودنتال بودند (نمودار ۱).

آزمون دقیق کای دو نشان داد که بین گروهها از نظر وضعیت چسبندگی لته تفاوت معنی داری وجود دارد ($P < 0/001$ و $\chi^2 = 22/7$). آزمون دقیق فیشر نیز نشان داد که بین گروههای MTA تیره و کنترل ($P = 0/001$)، MTA سفید و کنترل ($P = 0/001$)، سمان پرتلند و کنترل ($P = 0/002$) تفاوت معنی داری وجود دارد. اما بین گروههای MTA تیره و سفید ($P = 1$)، MTA تیره و سمان پرتلند ($P = 1$) و MTA سفید و سمان پرتلند ($P = 1$) تفاوت معنی داری وجود نداشت.

ضریب توافق Kappa بین دو مشاهده گر برابر با ۰/۹۵ و بین ۲ مقطع زمانی حداقل ۰/۹۱ بود. بدین ترتیب ۲ نمونه (۱۶/۷٪) در گروه MTA تیره، یک نمونه (۷/۷٪) در گروه MTA سفید، ۲ نمونه (۱۳/۳٪) در گروه سمان پرتلند و تمامی نمونه ها (۱۰۰/۰٪) در گروه کنترل دارای رادیولوسنسی در ناحیه فورکیشن بودند (نمودار ۲). آزمون دقیق کای دو نشان داد هر ۳ گروه اختلاف معنی داری با گروه کنترل دارند ($P < 0/001$ و $\chi^2 = 33/7$). اما آزمون دقیق فیشر نشان داد که بین گروههای MTA تیره و سفید ($P = 0/59$)، MTA تیره و سمان پرتلند ($P = 1$)، MTA سفید و سمان پرتلند ($P = 1$) اختلاف معنی داری از نظر وجود رادیولوسنسی وجود ندارد.

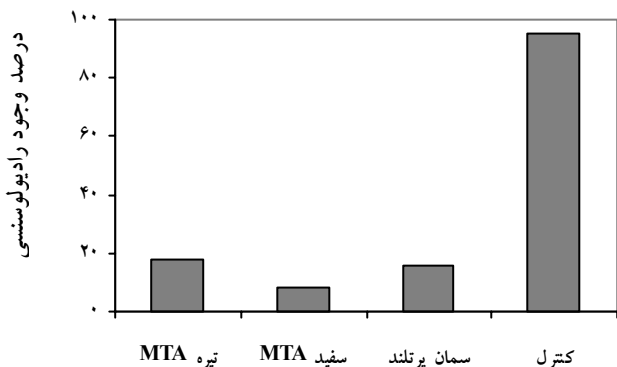
به منظور تعیین وجود یا عدم وجود رادیولوسنسی در ناحیه فورکیشن، تمام رادیوگرافی هایی که به روش موازی گرفته شده بود توسط دو اندودنتیست که نسبت به نوع مواد بکار رفته در ناحیه پروریشن کور^۱ بودند، بررسی شد و نتایج به صورت وجود یا عدم وجود رادیولوسنسی در ناحیه فورکیشن گزارش گردید. دو مشاهده گر مجدداً با فاصله زمانی دو ماه بعد رادیوگرافی ها را بررسی نموده و نتایج را گزارش نمودند.

جهت تعیین اتفاق نظر در بررسی رادیوگرافی ها میان دو مشاهده گر و نیز بین دو فاصله زمانی توسط هر مشاهده گر از ضریب توافق Kappa استفاده شد. در موارد اختلاف نظر نتیجه بدتر (وجود رادیولوسنسی) به عنوان نتیجه نهایی در نظر گرفته شد.

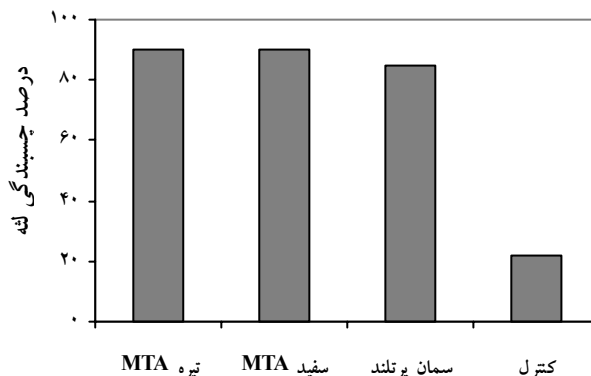
از آزمون دقیق کای دو (Exact chi-square test) جهت مقایسه چسبندگی لته و وجود رادیولوسنسی در بین گروهها استفاده شد. ولی برای مقایسه دو به دوی گروهها در مورد متغیرهای فوق، آزمون دقیق فیشر (Fisher's Exact test) بکار گرفت. در همه آزمونها مقدار - احتمال (P-value) کمتر از ۰/۰۵، بعنوان نتایج معنی دار تلقی گردید.

یافته ها

در این مطالعه در نهایت از ۵ سگ جهت انجام مراحل عملی تحقیق و آنالیز آماری استفاده شد. همانطور که قبلاً نیز اشاره شد، در ابتدا قرار بود از ۴ سگ استفاده شود اما با در نظر گرفتن احتمال از دست رفتن حیوانات (کما اینکه ۲ حیوان در مراحل ابتدایی مطالعه از دست رفتند و جایگزین شدند) و دندانها، یک سگ دیگر که قبلاً بر روی یک ربع فک بالا و پایین آن مطالعه Pilot انجام شده بود، به مطالعه اضافه شد.



نمودار ۲: وضعیت رادیولوسنسی در ناحیه فورکیشن دندانها در گروههای مختلف



نمودار ۱: وضعیت چسبندگی لته دندانها در گروههای مختلف

سالکولار تا ناحیه پرفوریشن را سبب می شوند.^(۲۰-۲۲) به طور کلی هر چه ناحیه پرفوریشن آپیکالی تر باشد، پیش آگهی بهتر خواهد بود. پرفوریشنهای ناحیه فورکیشن ۱/۳ کرونال به لحاظ نزدیکی به سالکوس لته، پیش آگهی ضعیفتری نسبت به پرفوریشنهای آپیکالی دارند.

در هر صورت دندانپزشک باید قبل از انجام درمان دانش کافی در مورد آناتومی دندانها و مهارت کافی برای انجام صحیح درمان ریشه داشته باشد تا از وقوع پرفوریشن پیشگیری شود، چنانچه پرفوریشن رخ دهد، تشخیص به موقع و درمان صحیح و فوری آن به میزان زیادی پیش آگهی حفظ دندان را افزایش می دهد.

این مطالعه بر روی دندانهای پرمولر دوم تا چهارم فک بالا و پایین سگ انجام گرفت، چون از نظر اندازه تاج و طول ریشه شباهت زیادی به دندانهای مولر انسان دارند، علاوه بر این سگ، حیوانی مقاوم بوده و دهانش نیز بخوبی باز می شود که این مساله کار بر روی دندانهای حیوان را تسهیل می کند. طبق نظر Pitt Ford^(۳۳) و همکاران سگ یک مدل آزمایشی مناسب از نظر آناتومی می باشد و چنانچه یک روش درمانی یا ماده در این مدل موفق باشد، باید در انسان هم که فورکیشن معمولاً نسبت به کرسرست آلوئول عمیق تر می باشد، موفق باشد.

در این مطالعه از گلوله پنبه همراه با ترمیم آمالگام بعنوان گروه کنترل استفاده شد که مطابق با مطالعه EIDeeb^(۹) و

بحث

پرفوریشن کف یا دیواره اتافک پالپ و یا ریشه در طی درمان می تواند بنا به دلایلی از قبیل جهت نادرست فرز در حین تهیه حفره دسترسی یا هنگام جستجو برای یافتن کانال اضافی، آماده سازی نامناسب یا بیش از حد کانال ریشه و قرار دادن پست یا پین در کانال ریشه اتفاق بیفتد. پرفوریشن فورکیشن یا ریشه که در اثر این عوامل یا تروژنیک و نیز عوامل پاتولوژیک مثل تحلیل ریشه یا پوسیدگی اتفاق می افتد، اغلب شرایط مشکل و پیچیده ای را در درمان اندودنتیک پدید می آورد و پیش آگهی درمان را به شدت تحت تاثیر قرار می دهد.^(۶و۱۹)

میزان واکنش بافتی به پرفوریشنهای فورکیشن که به صورت آزمایشی ایجاد شده و با مواد مختلف درمان می شوند به چندین عامل وابسته است: شدت آسیب اولیه به بافت پریدنتال، اندازه و محل پرفوریشنها، قابلیت سیل کنندگی یا سمیت سلولی مواد ترمیمی و آلودگی با باکتریها. آسیب وسیع ممکن است باعث تخریب غیر قابل برگشت بافتهای اتصال دهنده در ناحیه فورکیشن شوند حتی اگر یک ماده سازگار نسجی جهت ترمیم پرفوریشن استفاده شود.^(۸) پرفوریشنهای بزرگ، مشکل عدم توانایی در سیل کردن کامل ناحیه با مواد ترمیمی را پدید می آورند که اجازه نفوذ مداوم محرکها به ناحیه فورکیشن را می دهد. پرفوریشنهای نزدیک به شیار لته، التهاب مداوم و یا عقب نشینی اپی تلیوم

معیار جهت بررسی بالینی ناحیه پرفوریشن در این مطالعه نیز استفاده گردید.

EiDeeb^(۹) و همکاران، Aguirre^(۲۶) و همکاران در بررسی رادیوگرافیک ناحیه پرفوریشن از رادیوگرافی هایی که به روش تکنیک نیمساز زاویه گرفته شده بود، استفاده نموده اند که با توجه به عمق کم کف دهان و کام سخت، همراه با دیستورشن (Distortion) و سوپرایمپوزیشن انساج دیگر بر روی دندانها بوده است. در این مطالعه به منظور دقت بیشتر از رادیوگرافی هایی که به روش موازی، پس از برش استخوان فک و جداسازی دندانها، گرفته شده بود، استفاده گردید.

در این مطالعه نتایج بهتری در گروههای MTA تیره، MTA سفید و سمان پرتلند نسبت به گروه کنترل در ترمیم پرفوریشن بدست آمد. در گروه کنترل اکثر نمونه ها دارای پاکت پرئودنتال بوده و تمامی نمونه ها دارای رادیولوسنسی در ناحیه فورکیشن بودند.

این یافته ها اهمیت سیل نمودن ناحیه پرفوریشن را با ماده ای که سازگاری نسجی و قابلیت سیل کنندگی داشته باشد نشان می دهند و بیانگر این مساله می باشند که ترمیم تاج دندان به تنهایی سیل کافی برای ترمیم ناحیه پرفوریشن فراهم نمی کند.

در این مطالعه در مجموع نتایج مطلوبی از ترمیم پرفوریشن با هر ۳ ماده MTA تیره و سفید و سمان پرتلند بدست آمد که قابل قیاس با نتایج مطالعات بیشماری است که از MTA تیره در ترمیم پرفوریشن استفاده نموده اند.^(۱۲، ۲۳ و ۲۸)

در هر صورت باید مطالعات In vivo دیگری با استفاده از این مواد در ترمیم پرفوریشن انجام شود تا نتایج مطالعه حاضر قابل قیاس و بحث با آنها باشد.

نتیجه گیری

در این مطالعه MTA تیره، MTA سفید و سمان پرتلند نتایج مطلوبی در ترمیم پرفوریشن به همراه داشتند و از نظر آماری تفاوتی میان این گروهها مشاهده نشد.

با توجه به شرایط و نتایج این مطالعه استفاده از MTA

همکاران بود. لازم به ذکر است که در تعدادی از مطالعات که در این مورد انجام شده است، از دندانهایی که پس از ایجاد پرفوریشن به محیط دهان باز بوده اند بعنوان گروه کنترل استفاده نموده اند و ترمیم تاج دندان که بعنوان یک فاکتور تاثیرگذار مطرح است، در آنها نادیده گرفته شده است.^(۸، ۲۴ و ۲۵) در برخی از مطالعات هم گروه کنترل وجود نداشته است.^(۲۶)

مطالعه Balla^(۸) و همکاران در ۳ فاصله زمانی ۲، ۴ و ۶ ماه انجام شده است، همچنین Aguirre^(۲۶) و همکاران، فواصل زمانی ۲ و ۶ ماه را جهت بررسی ناحیه پرفوریشن بکار برده اند، در حالیکه EiDeeb^(۹) و همکاران، Salman^(۲۷) و همکاران تنها از فاصله زمانی ۳ ماه به این منظور استفاده نموده اند. Pitt Ford^(۲۳) و همکاران، قدوسی و سید حسینی^(۲۸) نیز تنها از فاصله زمانی ۴ ماه جهت بررسی ناحیه پرفوریشن استفاده نموده اند.

با توجه به اینکه Corcoran^(۲۹) و همکاران رزترینش کامل استخوان را شانزده هفته پس از جراحی استاندارد پری اپیکال در میمونهای رزوس مشاهده کردند و مطالعه سلوتی و عسگری^(۳۰) نیز این نتایج را تایید نمود و همچنین Pitt Ford^(۲۳) و همکاران تشکیل نسج سخت در ناحیه پرفوریشن را پس از ۴ ماه کنترل، گزارش نمودند، از این فاصله زمانی جهت بررسی ناحیه پرفوریشن در این مطالعه، استفاده گردید.

در این مطالعه به منظور بررسی بالینی ناحیه پرفوریشن از وضعیت چسبندگی لثه بر حسب میزان عمق پروب شیار لثه استفاده گردید. EiDeeb^(۹) و همکاران اگر چه ترمیم پرفوریشن در ناحیه فورکیشن را به صورت بالینی نیز بررسی کرده اند اما معیار دقیقی بدین منظور عنوان نکرده اند. Aguirre^(۲۶) و همکاران در مطالعه خود با توجه به نزدیکی ناحیه فورکیشن دندانهای پرمولر سگ به کرسست استخوان آلئول و کمتر بودن عرض لثه چسبنده، میزان عمق پروب شیار لثه تا ۲mm را نرمال تلقی نموده و وجود حداقل یک نقطه با میزان عمق پروب ۳mm را دلیل بر وجود پاکت پرئودنتال دانستند که این

تشکر و قدردانی

با تشکر از جناب آقای دکتر اسماعیلی که در انجام این مطالعه همکاری نمودند و معاونت محترم پژوهشی دانشگاه علوم پزشکی مشهد که هزینه های این طرح را تقبل و پرداخت نموده اند.

سفید و سمان پرتلند به جای MTA تیره در ترمیم پرفوریشنها به ترتیب در نواحی با اهمیت و فاقد اهمیت از نظر زیبایی پیشنهاد می شود.

منابع

- Ingle JI, Bakland LK. Endodontics. 4th ed. William & Wilkins Baltimore; 2002. P. 772.
- Cohen S, Burns RC. Pathways of the pulp. 8th ed. Mosby: Inc; 2002. P. 718, 917.
- Weine FS. Endodontic therapy. 5th ed. Mosby St. Louis: Baltimore Bolton; 1996. P. 316, 339, 382, 547, 765.
- Grossman LI, Oliet S, Del Rio C. Endodontic practice. 11th ed. Lea & Febiger Philadelphia; 1988. P. 216.
- Torabinejad M, Walton RE. Principles and Practice of Endodontics. 3rd ed. Philadelphia: W.B. Saunders Co; 2002. P. 310.
- Alhadainy HA. Root Perforations: A Review of Literature. Oral Surg Oral Med Oral Pathol 1994; 78(3): 368-74.
- Guttman JL, Damsha TC, Lovdhi PE, Hovland EJ. Problem solving in endodontics. 3rd ed. Mosby Inc; 1997. P. 19, 41, 73, 96.
- Balla R, Lomonaco CJ, Skribner J, Lin LM. Histological study of furcation perforation treated with tricalcium phosphate hydroxylapatite, amalgam and life. J Endod 1991; 17(5): 234-8.
- ElDeeb ME, ElDeeb M, Tabibi A, Jensen J. An evaluation of the use of amalgam, cavit and calcium hydroxide in the repair of furcation perforations. J Endod 1982; 8(10): 459-66.
- Lee SJ, Monsef M, Torabinejad M. The sealing ability of a mineral trioxide aggregate for repair of lateral root perforations. J Endod 1993; 19(11): 541-4.
- Torabinejad M, Watson TF, Pitt Ford TR. The sealing ability of a mineral trioxide aggregate as a retrograde root filling material. J Endod 1993; 19(12): 591-5.
- Nakata TT, Bae KS, Baumgartner JC. Perforation repair comparing mineral trioxide aggregate and amalgam. J Endod 1997; 23(4): 259-61.
- Torabinejad M, Hong Cu, Pitt Ford TR, Kettering JD. Cytotoxicity of four root end filling materials. J Endod 1995; 21(10): 489-92.
- Torabinejad M, Hong Cu, Pit Ford TR, Abedi HR, Kariawasam SP, Tang HM. Tissue reaction to implanted root-end filling materials in the Tibia and mandible of gunia pigs. J Endod 1998; 24(7): 468-71.
- Torabinejad M, Hong Cu, Lee SJ, Monsef M, Pitt Ford TR. Investigation of mineral trioxide aggregate for root end filling in dogs. J Endod 1995; 21(12): 603-8.
- Torabinejad M, Pitt Ford TR, MCKendry DJ, Abedi HR, Miller DA, Kariyawasam SP. Histologic assessment of MTA as root filling in monkeys J Endod 1997; 23(4): 225-8.
- Torabinejad M, Rastegar AF, Kettering JD, Pitt Ford TR. Bacterial leakage of mineral trioxide aggregate as a root-end filling material. J Endod 1995; 21(3): 109-12.
- Nakata TT, Bae KS, Baumgartner JC. Perforation repair comparing mineral trioxide aggregate and amalgam using an anaerobic bacterial leakage model. J Endod 1998; 24(3): 184-6.
- Joffe E. Use of mineral trioxide aggregate (MTA) in root repairs. Clinical cases. N Y State Dent J 2002; 68(6): 34-6.
- Seltzer S, Sinai I, August D. Periodontal effects of root perforations before and during endodontic procedures. J Dent Res 1970; 49(2): 332-9.
- Jew R, Weine F, Keene J, Smulson M. A histologic evaluation of periodontal tissues adjacent to root perforations filled with cavit. Oral Surg Oral Med Oral Pathol 1982; 54(1): 124-35.
- Petersson K, Hasselgren G, Tronstad L. Endodontic treatment of experimental root perforation in dog teeth. J Endod Dent Troumatol 1985; 1(1): 22-8.
- Pitt Ford TR, Torabinejad M, Hong Cu, Kariyawasam SP. Use of mineral trioxide aggregate for repair of furcal perforations. Oral Surg Oral Med Oral Pathol 1995; 79(6): 756-63.
- Lantz B, Persson P. Experimental perforations in dogs teeth: a roentgen study. Odont Revy 1965, 16(3): 238-57.
- Lantz B, Persson P. Periodontal tissue reactions after surgical treatment of root perforations in dog's teeth. A histologic study. Odont Revy 1970; 21(1): 51-62.
- Aguirre R, ElDeeb ME. Evaluation of the repair of mechanical furcation perforations using amalgam, gutta-percha, or indium foil. J Endod 1986; 12(6): 249-56.

27. Salman MA, Quinn MF, Dremody J, Hussey D, Claffey N. Histological evaluation of repair using a bioresorbable membrane beneath a resin modified glass ionomer after mechanical furcation perforation in Dogs teeth. J Endod 1999; 25(3): 181-6.
۲۸. سید حسینی، سیدرضا. استاد راهنما: جمیله قدوسی. مطالعه مقایسه ای بررسی هیستولوژیک پاسخهای بافتی بدنبال استفاده از دو ماده آمالگام و MTA در ترمیم پرفوریشن فورکیشن در گربه. مقطع دکترای تخصصی، پایان نامه شماره ۱۸۳، دانشکده دندانپزشکی، دانشگاه علوم پزشکی مشهد، ۱۳۷۸-۷۹.
29. Corcoran JF, Sieraski SM, Elliso RL. Osseous healing kinetics after apicoectomy in monkeys II. A quantitative histological approach. J Endod 1985; 11(6): 265-9.
۳۰. عسگری، سعید. استاد راهنما: میرعبده سلوتی. بررسی روند ترمیم ضایعات پری آپیکال متعاقب جراحی پری آپیکال بدون کورتاژ. مقطع دکترای تخصصی، پایان نامه شماره ۳۴، دانشکده دندانپزشکی، دانشگاه علوم پزشکی مشهد، ۱۳۷۱-۷۲.