

گزارش یک مورد کلانژیوکارسینوما در یک قطعه جوجه گوشتی

جمشید رزم یار^۱ امید دزفولیان^۲ سید مصطفی پیغمبری^{۱*} مهدی رزازیان^۳

دریافت مقاله: ۲۲ فروردین ماه ۱۳۸۵
پذیرش نهایی: ۱۶ اسفندماه ۱۳۸۵

CHOLANGIOPHILIA IN A BROILER CHICKEN

Razmyar, J.¹, Dezfoulian, O.², Peighambari, S. M.^{1*}, Razazian, M.³

¹Department of Clinical Sciences, Faculty of Veterinary Medicine, University of Tehran, Tehran - Iran. ²Department of Pathology, School of Veterinary Medicine, University of Khorramabad, Lorestan-Iran. ³Private Poultry Clinic, No. 217, Tohid Ave., Tehran - Iran.

Twenty carcasses from a small flock of 5000 four-weeks old broiler chickens were submitted to a poultry disease diagnostic clinic in Tehran. At necropsy, 19 carcasses showed the typical lesions of colibacillosis such as pericarditis, prihepatitis and airsacculitis. One case did not show any gross lesion of colibacillosis or chronic respiratory disease (CRD) but the liver had an abnormal size containing a cystic part at the base of right lobe filled with a whitish fluid. In bacteriological culture, *proteus* was isolated from liver. Histopathological examination revealed multicentric bile duct hyperplasia and cholangiocarcinoma in the liver. Neoplastic cells effaced hepatocellular architecture. Histological examination of the neoplastic areas in the liver revealed cholangiocarcinoma (bile duct carcinoma). This appears to be the first reported case of cholangiocarcinoma in birds in Iran. *J. Vet. Res.* 62,1:63-64,2007.

Key words: cholangiocarcinoma, liver, bile ducts, broiler chicken.

*Corresponding author's email: mpeigham@ut.ac.ir, Tel: 021-61117150, Fax: 021-66933222

تفریقی بعدی تایید شد. در نمونه غیر کلی باسیلوزی از کبد باکتری پروتوس جدا شد ولی کشت مغز استخوان با گذشت ۴ روز همچنان منفی بود. در بررسی های هیستوپاتولوژیک، دو قسمت با یک مرزبندی کاملاً مجزا و متفاوت از یکدیگر یکی شامل پارانشیم طبیعی کبد و دیگری ناحیه وسیع سیروتیک (دسموپلاستیک) مشاهده گردیدند (تصویر ۱). درون بافت سیروتیک، جزایر بزرگ و متعدد از سلولهای توموری مجاری صفراوی مشاهده شدند (تصویر ۲). بافت همبندی جزایر سلولی را به انشعابات کوچکتر تقسیم کرده بودند که این انشعابات، متشکل از ۲۰-۱۸ آسینی می شدند و خود این آسینی ها توسط رشته های ظریف تر بافت همبندی کلانژن به صورت انفرادی (مانند شانه زنبور) در کنار هم استقرار یافته بودند (تصویر ۳). هر آسینی مرکب از ۶-۴ سلول توموری بود که به اپیتلیوم

بیست قطعه لاشه جوجه گوشتی از یک مرغداری ۵۰۰۰ قطعه ای جهت تعیین علت تلفات به کلینیک طیور ارجاع گردید. کلیه لاشه ها کالبدگشایی گردیدند و نشانه های کلی باسیلوز در ۱۹ لاشه مشاهده شدند و اشریشیا کلی از جراحات مربوطه جدا گردید. در یک نمونه که فاقد جراحات کلی باسیلوز بود، کبد تغییر شکل ظاهری در کبد مشخص بود. در کشت کبد این مورد باکتری پروتوس جدا گردید. برای تشخیص علت ضایعه غیر طبیعی کبد نمونه برداری برای بررسی های هیستوپاتولوژی یک صورت گرفت که جزایر بزرگ و متعدد از سلولهای توموری مجاری صفراوی درون بافت سیروتیک و کاملاً منفک از پارانشیم طبیعی کبدی مشاهده شدند. تشخیص ما در خصوص علت بروز ضایعه غیر طبیعی در کبد جوجه گوشتی مورد مطالعه، کلانژیوکارسینوما (تومور بدخیم مجاری صفراوی) بود. مجله تحقیقات دامپزشکی، ۱۳۸۶، دوره ۶۲، شماره ۱، ۶۴-۶۳. واژه های کلیدی: کلانژیوکارسینوما، جوجه گوشتی، کبد، مجاری صفراوی.

تعداد ۲۰ لاشه از یک واحد مرغداری گوشتی با ظرفیت ۵۰۰۰ قطعه در سن ۲۷ روزگی با تاریخچه افزایش تلفات روزانه از ۲-۱ قطعه به ۲۰ قطعه در روز در طی دو روز قبل از مراجعه، جهت تشخیص علت تلفات به کلینیک ارجاع شد. به جز یک لاشه در بقیه جراحات کلی باسیلوز شامل پریکاردیت، پری هپاتیت و تورم کیسه های هوایی سینه ای و بعضاً شکمی در کالبدگشایی مشاهده شدند. در یک لاشه که فاقد علائم کلی باسیلوز بود، کبد تغییر شکل داده بود و در قاعده لوب راست دارای کیست های با ابعاد ۱/۵-۰/۵ سانتیمتر و حاوی مایع شفاف تا کمی کدر در مرکز به حجم تقریبی ۳-۲ میلی لیتر بود. لاشه حیوان به طور کامل مورد ارزیابی قرار گرفته و شواهدی دال بر ایجاد ضایعات تومور مانند در نقطه ای دیگر از بدن مشاهده نگردید. در آزمایشگاه باکتریولوژی از کبد، قلب و مغز استخوان این مورد و بعضی لاشه های کلی باسیلی نمونه برداری شد و در محیط های آگار خوندار و مک کانکی کشت داده شدند که در هر دو شرایط هوازی و بیهوازی انکوبه گردیدند. نمونه کیست و بافت مجاور آن برای بررسی های هیستوپاتولوژی یک در فرمالین ۱۰ درصد قرار داده شدند و بر اساس روشهای رایج مقاطع مورد نیاز تهیه و با هماتوکسیلین و اتوزین رنگ آمیزی شدند.

در آزمایشات باکتریولوژی یک، باکتری گرم منفی مشکوک به اشریشیا کلی پس از ۲۴ ساعت از نمونه های کلی باسیلوزی جدا شد که در تست های

(۱) گروه علوم درمانگاهی، دانشکده دامپزشکی دانشگاه تهران، تهران - ایران.

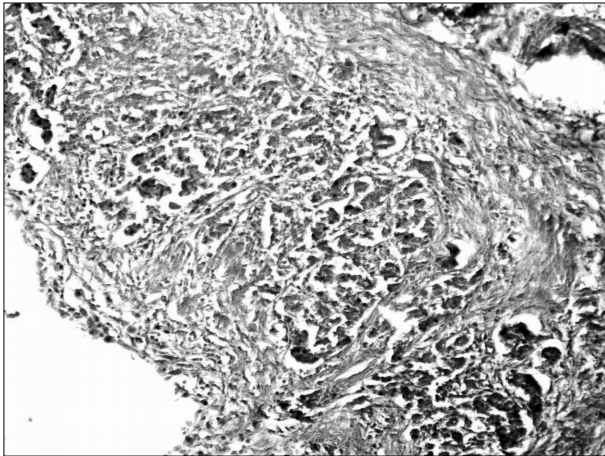
(۲) بخش آسیب شناسی، آموزشکده دامپزشکی دانشگاه لرستان، خرم آباد - ایران.

(۳) کلینیک خصوصی طیور، خیابان توحید، خیابان فرصت شیرازی، شماره ۲۱۷، تهران - ایران.

* نویسنده مسؤول: تلفن: ۰۹۱۱۴۸۳۶۹۴؛ نمابر: ۰۲۱-۶۶۹۳۳۲۲۲

Email: mpeigham@ut.ac.ir



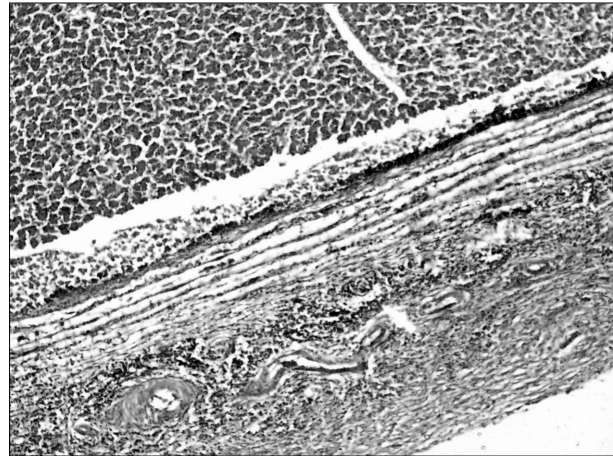

تصویر ۲- اجتماع چندین جزیره مستقر در بافت همبند دسموپلاستیک که توسط رشته‌های کلاژن به زیر واحدهای کوچکتر تقسیم شده در نهایت ایجاد لوبولها (واجد چندین آسینی) را می‌نماید. (رنگ آمیزی هماتوکسیلین و انوزین ۱۰۰x).

ردپاهای ویروسی مطرح می‌باشد اما در کلاژیوکارسینوما هنوز ارتباط ویروسی گزارش نشده است (۱). در گزارش‌های محدود قبلی در خصوص این تومور، عمدتاً بافت کبدی شدیداً درگیر بوده است اما در این مورد در پارانیشیم کبدی سلول‌های توموری مشاهده نشدند. براساس جستجوهای ما در منابع، این مورد اولین گزارش از بروز این تومور در ماکیان در ایران است.

References

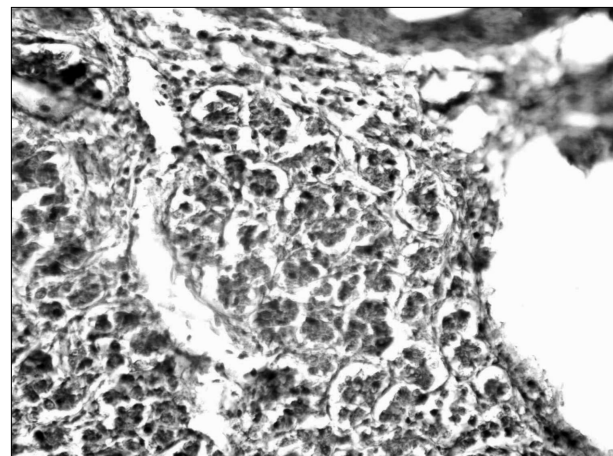
1. Cullen, J. M., Popp, J. A. (2002) Tumors of the liver and gall bladder. In Tumors in domestic animals. Edited by DJ Meuten. 4th Ed. pp.483-508.
2. Gibbons, P. M., Busch, M. D., Tell, L. A., Graham, J. E., Lowenstine, L. J. (2002) Internal papillomatosis with intrahepatic cholangiocarcinoma and gastrointestinal adenocarcinoma in a peach-fronted conure (*Aratinga aurea*). *Avian Dis.* 46:1062-1069.
3. Reece, R. L. (2003) Tumors of unknown etiology. In Diseases of Poultry. Edited by YM Saif, BW Calnek, HJ Barnes, CW Beard, and LR MacDougald. 11th Ed. Iowa State University Press, Iowa, USA. pp. 541-564.
4. Reece, R.L. (1992) Observations on naturally occurring neoplasms in birds in the state of Victoria, Australia. *Avian Pathol.* 21:3-32.
5. Reece, R. L. (1995) Some observations on naturally occurring neoplasms in domestic fowl in the state of Victoria, Australia. *Avian Pathol.* 25: 407-447.
6. Renner, M. S., Zaias, J., Bossart, G. D. (2001) Cholangiocarcinoma with metastasis in a captive Adelie penguin (*Pygoscelis adeliae*). *J. Zoo Wild. Med.* 32:384-386.



تصویر ۱- حد فاصل بین پارانیشیم نرمال کبد (قسمت بالا) و ناحیه وسیع فیروزی که سلولهای آماسی در آن استقرار یافته‌اند. (رنگ آمیزی هماتوکسیلین و انوزین ۴۰x).

مجاری صفراوی شباهت بسیار داشتند. هسته سلولهای توموری با پلئومورفیسم واضح، کوچک، بزرگ، گرد یا کاملاً بیضوی و با تراکم شدید (هایپرکروماتیک) حجم قابل ملاحظه‌ای از سیتوپلاسم را پوشانده و در قاعده سلولهای آسینی قرار داشتند. سیتوپلاسم سلولها کاملاً اتوزینوفیلیک، با مرز سلولی نامشخص و با ظاهری هرمی تا مکعبی مشخص بودند. اشکال میتوزی به ندرت مشاهده گردیدند.

تومورهای مجاری صفراوی در ماکیان معمول نمی‌باشند (۳). هر چند تومورهای خوش خیم به نام کلاژیوما همراه با بزرگی مجاری و افزایش بافت فیبروزه گه‌گاه گزارش شده است (۵). همچنین گزارش‌های معدودی از بروز کلاژیوکارسینوما در پرندگان وحشی و زینتی و اهلی مثل: فینچ، قرقاول، طوطی استرالیایی، طوطی آمازون، فلامینگو، بوقلمون، اردک و ماکیان در پرورش سنتی وجود دارد (۴،۶،۷). کلاژیوکارسینوما در انسان، سگ و گربه‌ها در آلودگی‌های همزمان با کرم *Clonorchis sinensis* گزارش شده است (۱) اما عامل اصلی ناشناخته باقی مانده است. در تومورهای هیپاتوسلولار



تصویر ۳- تصویر ۲ با بزرگنمایی بیشتر. رشته‌های ظریف کلاژن با ایجاد تیغه، ساختارهای آسینی، متشکل از سلولهای توموری پوششی مجاری صفراوی را به صورت لانه زنبوری از یکدیگر تفکیک نموده است. (رنگ آمیزی هماتوکسیلین و انوزین ۲۵۰x).

