ارزیابی اثرات ناندرولون و تستوسترون بر روی کبد خرگوش با استفاده از روش‌های رادیولوژی و اولتراسونوگرافی

فرزانه حسینی[۱]*، حسین نورانی[۲]، مهرداد یادگاری[۳]، سپیده شبانیان بروجنی[۴]

۱- استادیار، گروه علوم درمانگاهی، دانشکده‌ی دامپزشکی، دانشگاه شهرکرد، شهرکرد- ایران.
۲- استادیار، گروه پاتوبیولوژی، دانشکده‌ی دامپزشکی، دانشگاه شهرکرد، شهرکرد- ایران.
۳- استادیار، گروه علوم درمانگاهی، دانشکده‌ی دامپزشکی، دانشگاه آزاد اسلامی واحد شهرکرد، شهرکرد- ایران.
۴- دانش آموخته‌ی دکتری دامپزشکی، ، دانشکده‌ی دامپزشکی، دانشگاه شهرکرد، شهرکرد- ایران.

دریافت: ۲۸ دی‌ماه ۹۰ **پذیرش:** ۲۷ مهرماه ۹۱

چکیده

این مطالعه به‌منظور بررسی اثر استروئیدهای آنابولیک-آندروژنیک تستوسترون انانتات و ناندرولون دکانوات بر سیستم کبدی در خرگوش انجام شد. به همین منظور، ۱۵ سر خرگوش سفید نیوزیلندی نابالغ ماده‌ی ۴۵-۴۲ روزه، به مدت یک هفته در شرایط استاندارد نگه‌داری شدند. سپس خرگوش‌ها به‌صورت تصادفی به سه گروه مساوی (گروه تحت درمان با ناندرولون، گروه تحت درمان با تستوسترون و گروه کنترل) تقسیم شدند. چهار دوز ناندرولون دکانوات (۱۰ mg/kgBw) با فواصل یک هفته به خرگوش‌های گروه ناندرولون، چهار دوز تستوسترون انانتات (۵ mg/kgBw) با فواصل یک هفته به خرگوش‌های گروه تستوسترون و ۰/۳ میلی‌لیتر نرمال سالین به خرگوش‌های گروه کنترل تزریق شد. یک هفته بعد از هر تزریق، با استفاده از فیلم و کاست ماموگرافی تعدادی رادیوگراف از ناحیه‌ی شکمی آنها تهیه و سپس به بخش سونوگرافی منتقل شدند. نتایج رادیولوژی تفاوتی را از نظر تغییر دانسیته، اندازه و محل قرارگیری کبد در دو گروه تحت درمان با ناندرولون و تستوسترون در مقایسه با گروه کنترل نشان ندادند؛ در حالی‌که در بررسی‌های سونوگرافی کاهش اکوژنسیته بافت کبدی در گروه تحت درمان با ناندرولون نسبت به دو گروه دیگر دیده شد. براساس این نتایج چنین به‌نظر می‌رسد که دو داروی ناندرولون و تستوسترون با این دوز و این دوره‌ی مصرف، می‌توانند تغییر قابل برگشتی را روی کبد ایجاد کنند که شناسایی آن با استفاده از روش رادیولوژی، امکان‌پذیر نیست؛ در حالی‌که با استفاده از روش سونوگرافی در زمان مصرف داروها، این تغییرات قابل مشاهده هستند.

واژه‌های کلیدی: خرگوش، کبد، ناندرولون دکانوات، تستوسترون انانتات.

مقدمه

استروئیدهای آنابولیک-آندروژنیک، به گروهی از هورمون‌های سنتتیک اطلاق می‌شود که عمدتاً از تستوسترون، مشتق می‌شوند (۴، ۶ و ۱۶). اولین استروئید آنابولیک-آندروژنیک، در سال ۱۹۳۵ ساخته شد (۱۶). از سال ۱۹۵۰، ورزشکاران این دسته از هورمون‌ها را به‌منظور دست‌یابی به قدرت بدنی بالاتر مورد استفاده قرار می‌دادند (۸). برای رسیدن به اثر بهتر و بیشتر و نیز افزایش نیمه‌عمر این داروها، روزبه‌روز ترکیبات متعددی از تستوسترون ساخته می‌شود (۱۰).

استروئیدهای آنابولیک-آندروژنیک، اثرات فیزیولوژیک متعددی در بدن اعمال می‌کنند که مهم‌ترین آنها شامل افزایش سنتز پروتئین، افزایش حجم ماهیچه‌ای و تأثیر بر الگوی رشد استخوان‌هاست. این هورمون‌ها همچنین در موارد کم‌کاری غده‌ی هیپوفیز، به‌جای گنادوتروپین‌ها استفاده می‌شوند (۲).

* پست الکترونیک نویسنده‌ی مسؤول: hosseinifm@gmail.com

صرف نظر از این‌که استروئیدهای آنابولیک آندروژنیک در چند دوره و به مدت چند سال بمورد استفاده قرار گرفته‌اند؛ اثرات جانبی متفاوتی نظیر جوش پوستی، بزرگی بیضه را نشان داده و خطرات جدی‌تری همچون نارسایی کبدی، سندرم‌های کرونری، پرولیفه شدن مجاری صفراوی (۹)، پلیوس کبدی، آدونومای کبد (۱۴ و ۱۸) و هپاتوکارسینوما (۱۸) برای زندگی ایجاد می‌کند. به هرحال این ضایعات در مصارف طولانی و در شرایط مصرف پزشکی با دوز زیر فیزیولوژیک هم دیده می‌شود و شرایطی که پیش می‌آورند معمولاً خوش‌خیم و قابل برگشت بوده و شرایط غیرقابل برگشت نادر هستند (۵، ۱۱ و ۱۲).

میزان صدمه به بافت کبدی با دوز مصرفی، دفعات مصرف و نوع استروئیدهای آنابولیک-آندروژنیک ارتباط دارد. در یک گزارش بیان شد که دوز بالاتر صدمات هپاتوسلولار بیشتری دارد (۱۵). این مطالعه به‌منظور بررسی اثر استروئیدهای آنابولیک-آندروژنیک روی بافت کبدی با استفاده از روش‌های رادیولوژی و سونوگرافی آغاز شد و به انجام رسید.

مواد و روش کار

این مطالعه بر روی ۱۵ سر خرگوش سفید نیوزیلندی نابالغ ماده با وزن تقریبی ۱/۵- ۱/۲ کیلوگرم و سن ۴۲ تا ۴۵ روزه انجام شد. خرگوش‌ها از بخش حیوانات آزمایشگاهی مؤسسه‌ی پاستور خریداری و به بخش دام‌های کوچک دانشکده‌ی دامپزشکی دانشگاه شهرکرد منتقل شدند. به‌منظور پاک‌سازی خرگوش‌ها از انگل‌های خارجی و کرم‌های گرد (به‌غیر از کرم‌های کبدی و سستودها)، به تمام حیوانات داروی آیورمکتین (تولید شرکت رازک) با دوز ۰/۲ میلی‌گرم به ازای هر کیلوگرم وزن بدن، به‌صورت زیرجلدی تزریق شد. پس از آن، حیوانات به‌صورت تصادفی به سه گروه ۵ تایی شامل دو گروه آزمایش و یک گروه کنترل تقسیم شدند.

برای اطمینان از سلامت خرگوش‌ها، قبل از شروع مطالعه و پس از عادت آنها به محیط جدید، بررسی سونوگرافی و رادیوگرافی بر روی کبد تمامی خرگوش‌های مورد مطالعه، صورت گرفت. پس از آن به پنج خرگوش گروه تستوسترون، ۴ دوز تستوسترون انانتات با دوز mg/ ۵ KgBw و به پنج خرگوش گروه دوم که تحت عنوان گروه ناندرولون نام‌گذاری شدند؛ ۴ دوز ناندرولون دکانوات با دوز ۱۰ mg/KgBw با فواصل ۷ روزه، با سرنگ انسولین به‌صورت عمیق داخل عضلانی، در ناحیه‌ی پشت پای حیوان، تزریق شد و به ۵ خرگوش گروه کنترل در فواصل مشابه، نرمال سالین به میزان ۰/۳ میلی‌لیتر به‌صورت داخل عضلانی در همان ناحیه تزریق گردید.

به‌منظور ارزیابی رادیولوژی، بعد از هر تزریق هر سه گروه خرگوش برای تهیه رادیوگراف به بخش رادیولوژی دانشکده‌ی دامپزشکی منتقل و با اعمال حالت‌گماری جانبی (Lateral)، از ناحیه‌ی شکمی آنها رادیوگراف تهیه شد. پس از آماده‌سازی رادیوگراف‌ها، ناحیه‌ی کبدی از نظر دانسیته، اندازه و محل قرارگیری مورد بررسی قرار گرفت و نتایج برای بررسی نهایی ثبت شد.

به‌منظور آماده سازی حیوانات برای ارزیابی سونوگرافی، پوشش مویی بدن حیوان در محل خط میانی بدن و فضای بین دنده‌ای و قوس آخرین دنده برداشته و ناحیه‌ی مورد نظر با الکل و آب تمیز شد. سپس حیوان به پشت خوابانده شد و با ریختن ژل بر سطح پوست، بررسی سونوگرافی با استفاده از دستگاه سونوگرافی (MEDISON) مدل (EX8000) و با ترانسدیوسر خطی با فرکانس (۷-۹ MHz) از رهیافت مناسب کبدی، انجام شد. سونوگرافی ۴ بار و به فواصل ۱ هفته انجام گرفت و در پایان، نتایج به‌دست آمده از این مطالعات با استفاده از تست آماری مربع کای، با یکدیگر مقایسه شده و مورد تجزیه و تحلیل آماری قرار گرفتند.

نتایج

در ارزیابی رادیولوژی، رادیوگراف‌های جانبی تهیه شده

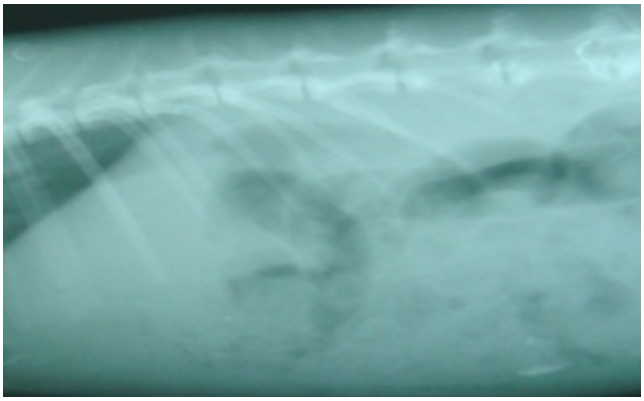

شکل شماره ۱- رادیوگراف جانبی از محوطه بطنی

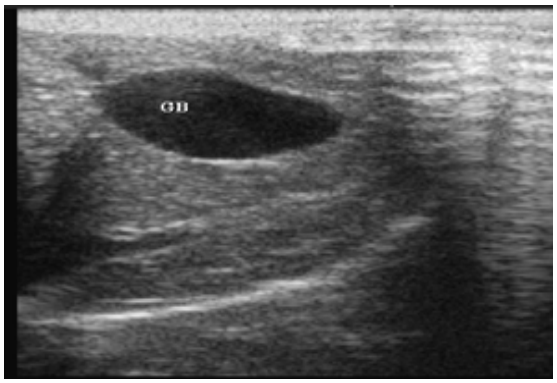

شکل شماره ۲- بافت کبد طبیعی در خرگوش. در این شکل کبد با پارانشیم طبیعی و کیسه‌ی صفرا با دیواره‌ی اکوژن و محتویات ان اکو، به‌صورت طبیعی دیده می‌شود.

شکل شماره ۳- مقایسه‌ی نتایج سونوگرافی بین دو گروه ناندرولون و کنترل. در این شکل کاهش اکوژنسیته‌ی پارانشیم کبد در گروه ناندرولون در مقایسه با گروه کنترل دیده می‌شود.

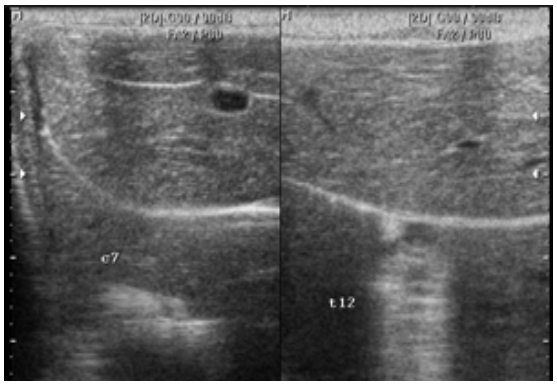

شکل شماره ۴- مقایسه‌ی نتایج سونوگرافی دو گروه کنترل و تستوسترون. در این شکل تفاوتی بین اکوژنسیته‌ی کبد در گروه تستوسترون با گروه کنترل دیده نمی‌شود.

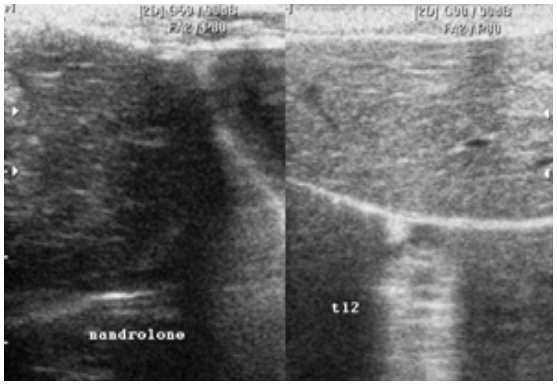

شکل شماره ۵- مقایسه‌ی نتایج سونوگرافی بین دو گروه ناندرولون و تستوسترون. در گروه ناندرولون در مقایسه با گروه تستوسترون کاهش شدید اکوژنسیته‌ی پارانشیم کبدی مشاهده می‌شود.

از ناحیه‌ی محوطه بطنی از نظر اندازه، دانسیته و محل قرارگیری کبد در خرگوش‌های سه گروه مورد بررسی قرارگرفت. نتایج به‌گونه‌ای بود که هیچ تفاوتی از این نظر بین گروه‌ها دیده نشد (شکل شماره ۱).

در ارزیابی سونوگرافی، کبد در سه گروه مورد مطالعه، از نظر اکوژنسیته‌ی پارانشیم بررسی شد. نتایج نشان داد که اکوژنسیته‌ی پارانشیم کبد بین گروه تستوسترون و کنترل تفاوتی ندارد؛ لیکن گروه ناندرولون نسبت به دو گروه دیگر کاهش اکوژنسیته‌ی پارانشیم کبد را نشان می‌دهد (شکل‌های شماره ۲ تا ۵).

بحث

کبد یکی از از ارگان‌های محوطه‌ی بطنی است که با دانسیته‌ی بافت نرم در رادیوگراف‌ها دیده می‌شود. این ارگان از سمت قدامی، مجاور و چسبیده به دیافراگم و از سمت خلفی، در مجاورت معده و دیگر ساختارهای دستگاه گوارش قرار دارد که هرکدام از این ساختارها در رادیوگرافی دارای دانسیته‌ی بافت نرم و مشابه با خود کبد دیده می‌شوند؛ بنابراین حتی در اثر تغییر در مکان و اندازه‌ی کبد در این مطالعه، این تغییر در بررسی رادیوگراف‌های ساده قابل تشخیص نیست. از سویی به‌دلیل بزرگ و گسترده بودن دستگاه گوارش خرگوش، بررسی اندازه‌ی کبد از حد خلفی در رادیوگراف ساده امکان‌پذیر نیست؛ زیرا تشابه دانسیته‌ی این ساختارها با کبد از یک طرف و پر بودن آنها از مواد غذایی از طرف دیگر باعث می‌شود که تغییرات اندازه‌ی کبد از حد خلفی در رادیوگراف ساده قابل بررسی نباشد. از نظر دانسیته نیز تفاوتی بین گروه‌ها دیده نشد؛ دلیل آن می‌تواند نبود، کلسیفیکاسیون و رسوب مواد با دانسیته‌ی غیرمشابه با بافت کبد در این مطالعه باشد که این مسأله در بررسی‌های پاتولوژی نیز تأیید شد. عدم وجود کلسیفیکاسیون و هرگونه تغییر دیگری که سبب دانسیته‌ی متفاوت شود؛ باعث عدم رؤیت تفاوت معنی‌دار بین دانسیته‌ی کبد در سه گروه مورد مطالعه می‌شود. همچنین محل قرارگیری کبد تفاوت معنی‌داری را بین سه گروه نشان نداد که این موضوع نیز همانند آن‌چه که در مورد اندازه‌ی کبد توضیح داده شد؛ می‌تواند به‌دلیل مجاورت کبد با ساختارهای بافت نرم و دانسیته‌ی مشابه باشد. از سمت قدامی که جابه‌جایی کبد به‌صورت فشار به دیافراگم دیده می‌شود؛ تغییری در رادیوگراف ایجاد نمی‌شود و از حد خلفی به‌صورت جابه‌جایی محور معده و ارگان‌های محوطه‌ی بطنی انجام می‌گیرد که حتی در صورت بزرگی، به‌دلیل تشابه دانسیته‌ی این ساختارها با دانسیته‌ی کبد، حد خلفی کبد قابل تشخیص نبوده و بنابراین جابه‌جایی این ارگان‌ها نیز قابل بررسی نیست. در بررسی منابع، تحقیق مشابهی که اثر این داروها را با استفاده از روش رادیولوژی بررسی کرده باشد؛ یافت نشد.

در بخش سونوگرافی، کبد در سه گروه مورد مطالعه، از نظر اکوژنسیته‌ی پارانشیم و کورتکس و وضعیت کیسه‌ی صفرا، مجاری صفراوی و عروق خونی بررسی شد. نتایج این گونه بود که اکوژنسیته‌ی پارانشیم کبد بین گروه تستوسترون و کنترل تفاوتی نداشت؛ لیکن گروه ناندرولون نسبت به دو گروه دیگر کاهش اکوژنسیته‌ی پارانشیم کبد را نشان داد. کپسول کبدی در هر سه گروه مشابه و با اکوژنسیته‌ی نرمال دیده شد. مجاری صفراوی و کیسه‌ی صفرا از نظر قطر دیواره‌ها و اکوژنسیته‌ی محتویات و لومن تفاوتی با هم نداشته و به‌صورت طبیعی در هر سه گروه دیده شدند. عروق خونی نیز از نظر قطر دیواره و اکوژنسیته و توزیع در سطح پارانشیم کبدی تفاوتی در بین سه گروه نداشت و به‌صورت طبیعی دیده شد.

در مطالعه‌ی حاضر، با توجه به نتایج حاصل از بررسی لام‌های پاتولوژی، علت کاهش اکوژنسیته می‌تواند مربوط به ایجاد واکوئل‌های توخالی و پرخونی ایجاد شده در کبد باشد. در بررسی منابع و مطالعات قبلی تنها در یک مطالعه از روش سونوگرافی برای بررسی کبد استفاده شده بود که در آن Axel و همکاران در سال ۲۰۰۳ اثرات استروئیدهای آنابولیک-آندروژنیک را روی ۳۲ نفر

ورزشکار بررسی کردند که ۱۵ نفر از آنها مصرف کنندگان سابق (با دوز مصرفی ۷۰۰ میلی‌گرم در ۲۶ هفته‌ی سال به‌مدت ۹ سال) محسوب می‌شدند و ۱۷ نفر آنها مصرف کنندگان کنونی بودند (با دوز مصرفی ۷۵۰ میلی‌گرم برای ۳۳ هفته‌ی سال به‌مدت ۸ سال). بررسی‌ها نشان داد که اثرات استروئیدها حداقل در ۵ سال از بین رفته است. این محققان از پراب خطی ۵ مگاهرتز برای سونوگرافی پارانشیم کبد و مجاری صفراوی استفاده و مشاهده کردند که در سه نفر از مصرف کنندگان سابق و دو نفر از مصرف کنندگان کنونی، سونوگرافی کبد به‌طور غیراختصاصی افزایش اکودانسیته‌ی پارانشیمای کبدی را نشان داد. بزرگی اندازه‌ی کبد و ضایعات پاتولوژی کبد نیز یافت شد. به هرحال مورفولوژی در نمونه‌ها با استفاده از سونوگرافی به‌صورت کامل قابل تشخیص نیست و در مطالعه‌ی مذکور هیچ توضیحی برای این یافته ذکر نشده بود (۱۷).

قدردانی و تشکر

این مقاله با استفاده از بودجه‌ی معاونت محترم پژوهشی دانشگاه شهرکرد به انجام رسیده است که بدین وسیله مراتب قدرانی و سپاس از مسؤولان مربوط به عمل می‌آید.

منابع

۱- جاویدان نژاد، صادق و حاجی بابایی، ملوک؛ اطلاعات دارویی بالینی (داروهای ژنریک ایران)؛ ویرایش چهارم؛ تهران؛ انتشارات علوم دانشگاهی تهران؛ ۱۳۸۰؛ صفحات: ۶۶۳-۶۶۲ و ۴۷۸-۴۷۷.

۲- فتح اللهی، علیرضا؛ ارجمند، محسن؛ فارماکولوژی پایه و بالینی کاتزونگ ۲۰۰۴؛ ویرایش نهم؛ جلد دوم؛ مؤسسه فرهنگی انتشاراتی حیان؛ نشر سلیس؛ ۱۳۸۵؛ ۱۰۵-۹۸ و ۲۰-۱۷

۳- طیبی، علی؛ اطلاعات دارویی و کاربردهای بالینی داروهای دامپزشکی؛ ویرایش پنجم؛ مازندران-آمل؛ انتشارات شمال پایدار؛ ۱۳۸۹؛ صفحات: ۹۲۶-۹۲۳ و ۷۰۶-۷۰۳.

4- Brower, J.K; Anabolic Steroid Abuse and Dependence. Curr. Psychiat. Rep; 2002; 4(5): 377-387.

5- Evans, N.A; Current concepts in anabolic–androgenic steroids. Am. J. Sports Med; 2004; 32: 534–542.

6- Hartgens, F. and Kuipers, H; Effects of androgenic-anabolic steroids in athletes. Int. J. of Sports Med; 2004; 34(8): 513-554.

7- Lok, S. and Yalcin, H; Morph metric effect of Nandrolone on humerus of the pubertal term rats. J. Anim. and Vet. Adv; 2010; 12(9): 1771-1775.

8- Lombardo, A.J; Anabolic steroid abuse; 2nd Edn; USA; Diane Books Publishing Co; 1996.

9- Magdalena, S; Osorio, A; Duarte-Rojo, A; Martinez-Benitez, B; Torre, A. and Uribe, M; Anabolic androgenic steroids and liver injury; Liver Int; 2007; 20: 1478-3223.

10- Maravelias, C; Dona, A; Stefanidou, M; et al; Adverse effects of anabolic steroids in athletes. A constant threat. Toxicol. Lett; 2005; 158(3): 167-175.

11- O'Sullivan, A.J; Kennedy, M.C; Casey, J.H; Day, R.O; Corrigan, B. and Wodak, A.D; Anabolic–androgenic steroids: medical assessment of present, past and potential users. Med. J. Aust; 2000; 173:

232–237.

12- Parkinson, A.B. and Evans, N.A; Anabolic androgenic steroids: a survey of 500 users. Med. Sci. Sports Exerc; 2006; 38: 644–651.

13- Ramsey, I; BSAVA small animal formulary; British Small Animal Veterinary Association; 6th ed. London; BSAVA publications; 2008; pp: 233-235.

14- Sale, G.E; Lerner, K.G; Multiple tumors after androgen therapy. Arch. Pathol. Lab. Med; 1977; 101: 600-603.

15- Stimac, D; Milic, S; Dintinjana, R.D; Kovac, D. and Ristic, S; Androgenic/anabolic steroid-induced toxic hepatitis. J. Clin. Gastroenterol; 2002; 35: 350-352.

16- Strauss, R.H. and Yesalis, C.E; Anabolic Steroids in the Athlete. Annu. Rev. Med; 1991; 42: 449-457.

17- Urhausen, A; Albers, T. and Kindermann, W; Reversibility of the effect on blood cells, Lipids, Liver function and hormones in former anabolic- androgenic steroid abusers. J. Steroid Biochem; 2003; 84: 369-375.

18-.Velazquez, J; Alter, B.P; Androgens and liver tumors: Fanconi's anemia and non-Fanconi's conditions. Am. J. Hematol; 2004; 77: 257-267.

Radiological and ultrasonographical evaluation of Nandrolone and Testosterone effects on rabbit liver

Hosseini, F.[1]; Nourani, H.[2]; Yadegari, M.[3]; Shabanian borojeni, S.[4]

1- Assistant Professor, Department of Clinical Sciences, Faculty of Veterinary Medicine, University of Shahrekord, Shahrekord-Iran.
2- Associate Professor, Department of Pathobiology, Faculty of Veterinary Medicine, University of Shahrekord, Shahrekord -Iran.
3- Assistant Professor, Department of Clinical Sciences, Faculty of Veterinary Medicine, Azad University of Shahrekord, Shahrekord-Iran.
4- Student, Faculty of Veterinary Medicine, University of Shahrekord, Shahrekord -Iran.

Summary:

This study evaluates the effects of anabolic-androgenic steroids testosterone enantate and nandrolone decanoate on liver tissue in rabbits. In this study, 15 immature female New Zealand white rabbits of 42-45 days old, were maintained for 7days .Rabbits were divided into three groups randomly (Treated with nandrolone, testosterone and control group). Four doses of nandrolone decanoate (10 mg/kgBw), 4 doses testosterone enantate (5 mg/kgBw) and 0.3 ml saline were injected to the rabbits of three groups. One week after each injection, radiographs were prapered from abdomen. Radiological evaluation of two groups of nandrolone and testostron injection didn't show any difference in density, size and liver location. Son graphic evaluation of the group under nandrolone injection showed liver tissue echogenesity reduction in compared with other two groups. the results of this study shows that nandrolone and testosterone injections with these doses and period, can make reversible changes in liver tissue and these changes can be detected by sonography.

Keywords: Rabbit, Liver, Nandrolone Decanoat, Testosterone Enantate.