

فراساختمان فولیکول اولیه پس از انجماد شیشه‌ای تخمدان موش

عصمت عباسیان مقدم [✉] M.Sc. ^{*}، مزده صالح‌نیا Ph.D. ^{*}، مجتبی رضازاده Ph.D. ^{*}

^{*} دانشگاه تربیت مدرس، گروه علوم تشریح

^{*} پژوهشکده رویان، گروه جنین‌شناسی

[✉] آدرس مکاتبه: تهران، صندوق پستی ۱۱۱-۱۴۱۱۵، دانشگاه تربیت مدرس، گروه علوم تشریح

چکیده

هدف: بررسی تأثیرات انجماد شیشه‌ای بر مرفولوژی و فراساختمان فولیکول‌های اولیه تخمدان موش با استفاده از ضدیخ اتیلن‌گلیکول ۴۰ درصد

مواد و روشها: ۴۰ موش ماده بالغ، نژاد NMRI با سن ۱۰-۸ هفته انتخاب شدند. پس از خارج کردن تخمدانها، تعدادی به‌عنوان شاهد در نظر گرفته شدند و تعدادی در محلول ضدیخ حاوی اتیلن‌گلیکول ۴۰ درصد (V/V)، فایکول ۷۰، ۳۰ درصد (W/W)، ساکارز ۵/۰ مول و استامید، ۱۰/۷ درصد (V/V) انجماد شیشه‌ای شده و در ازلت مایع نگهداری شدند. پس از ذوب در محلول یک مول ساکارز و به تعادل رساندن آنها در محیط کشت T₆، نمونه‌ها برای بررسی میکروسکوپ نوری و الکترونی تهیه، پاساژ و بررسی شدند.

یافته‌ها: با توجه به مشاهدات انجام شده در بخش میکروسکوپ نوری مشخص شد که انجماد شیشه‌ای بافت تخمدان تغییرات مرفولوژیکی خاصی را در فولیکول‌های اولیه به وجود نیاورده، به طوری که سلول‌های فولیکولر و تخمک ظاهر طبیعی خود را پس از انجماد و ذوب حفظ کردند. در بررسی فراساختمانی مشخص شد که میتوکندری‌های سلول‌های فولیکولر و تخمک دچار تغییرات ناچیزی شدند و در برخی از آنها، بخشهایی از کریستاها محو و از تعداد کریستاها کاسته و تعدادی نیز دچار تورم شده بودند.

نتیجه‌گیری: نتایج این تحقیق نشان داد که روش انجماد شیشه‌ای تخمدان با استفاده از ضدیخ اتیلن‌گلیکول با توجه به حفظ مرفولوژی نرمال فولیکول‌های اولیه و همچنین تغییرات فراساختمانی اندک ایجاد شده طی مراحل انجماد و ذوب می‌تواند به‌عنوان روش مطلوبی در نگهداری تخمک‌های نابالغ درون بافت تخمدان به مدت طولانی استفاده شود.

کل واژگان: فراساختمان، بافت تخمدان، انجماد شیشه‌ای، اتیلن‌گلیکول، فولیکول‌های اولیه

مقدمه

امروزه محققین به دنبال روشهای مناسبی برای نگهداری گامت و جنین جانوران هستند، از جمله این روشها انجماد بافت تخمدان است. مهمترین دلایل به کارگیری انجماد تخمدان در مقایسه با انجماد تخمک، مربوط به وجود تعداد زیادی فولیکول در مراحل مختلف تکوینی است که می توان به دفعات در سیکلهای متوالی از آن استفاده نمود. این مسئله در درمان ناباروری یا در بیماران مبتلا به سرطان که تحت درمان با رادیوتراپی یا شیمی درمانی هستند و پس از درمان می خواهند به زندگی طبیعی خود برگردند، اهمیت به سزایی دارد. با توجه به اینکه در بیشتر موارد زمان لازم برای تهیه تعداد مناسب تخمک برای انجماد وجود ندارد (۱) یا تحریک تخمک گذاری به علت سندرم هیپراندیولامیون امکان پذیر نیست، لذا قبل از شیمی درمانی یا رادیودرمانی لازم است بافت تخمدان از بدن فرد بیمار خارج و منجمد شود تا در شرایط مناسب مجدداً به بدن فرد برگردانده شود. انتظار می رود پس از مدت کوتاهی دوباره تخمدان فعالیت طبیعی خود را بازیابد و با از سرگیری فعالیت آن علاوه بر بلوغ و تکوین فولیکولها و تخمک، هورمونهای استروئیدی تخمدانی نیز ساخته شوند که می توان از این مورد اخیر در درمان بیمارانی مانند منوپوز زودرس که نیاز به هورمون درمانی دارند، استفاده نمود. علاوه بر این؛ برای بقای نسل و حفظ و تکثیر گونه های کمیاب جانوران، انجماد تخمدان می تواند از اهمیت خاصی برخوردار باشد (۲). استفاده از بافت تخمدان که دارای تعداد فراوانی تخمک نابالغ است به علت حساسیت کمتر تخمک نابالغ به تغییرات بیرونی و حرارتی در مقایسه با انجماد تخمک بالغ مناسبتر به نظر می رسد. علاوه بر این؛ انجماد تخمک و جنین در پروتکل های IVF، هزینه بر بوده، درصد موفقیت کمتری داشته و شانس تولد در انتقال جنینهای منجمد و ذوب شده تقریباً ۱۱ درصد گزارش شده است (۳)؛ اما انجماد بافت تخمدان می تواند با دارا بودن تعداد زیادی فولیکول در مراحل تکوینی مختلف پتانسیل باروری بالایی ردا داشته باشد. انجماد بافت تخمدان برای اولین بار در دهه ۱۹۵۰ توسط Deansely و همکارانش مطرح شد (۴)، در سال ۱۹۶۰ Parrot اولین گزارش درباره تولد نوزاد موش حاصل از پیوند بافت تخمدان منجمد شده را منتشر کرد (۵) و انجماد بافت تخمدان گوسفند نیز برای اولین بار توسط Gosden در سال ۱۹۹۴ منتشر شد (۶). هم اکنون این روش به عنوان روشی برای بهبود باروری در حال بررسی است (۷، ۸). انجماد بافت تخمدان در انسان توسط Zhang در سال ۱۹۹۵ مطرح شد (۹). تنها یک مورد (۷) انجماد و پیوند موفق بافت تخمدان انسان به روش کند گزارش شده است (۱۰). روش انجماد کند تاکنون برای حفظ بافت تخمدان مورد توجه محققین بوده است. اخیراً گزارشی درباره انجماد شیشه های بافت تخمدان منتشر شده است (۱۱، ۱۲).

محققین تلاشهای زیادی در مورد کوتاه کردن، ساده کردن و بهینه کردن روش انجماد انجام داده اند، بدین منظور تمایل زیادی درباره استفاده از انجماد شیشه های وجود دارد؛ چرا که روش انجماد شیشه های در مقایسه با دیگر روشهای انجمادی مزایای فراوانی از جمله عدم تشکیل بیخ داخل و خارج سلولی، سهولت کار، مدت کوتاه انجام آزمایش، عدم

نیاز به وسایل خاص آزمایشگاهی و انجام پذیر بودن آن در تمام آزمایشگاهها را دارا است (۱۳). باتوجه به اهمیت موضوع و نبود اطلاعات کافی در زمینه تغییرات فراساختمانی بافت تخمدان پس از انجماد شیشه ای، در این تحقیق سعی شده است که پس از خارج نمودن بافت تخمدان از بدن موش سوری بالغ، با روش انجماد شیشه ای و به کارگیری ضدیخ اتیلن گلیکول ۴۰ درصد آن را منجمد و سپس ذوب نموده و در مرحله بعد، مرفولوژی فولیکولهای اولیه به وسیله میکروسکوپ نوری و الکترونی در مقایسه با گروه شاهد بررسی کیفی شود.

مواد و روشها

* تهیه تخمدان

در این تحقیق از موش سوری بالغ نژاد NMRI با سنی بین ۸-۱۰ هفته استفاده شد، سپس ۴۰ سر از آنها به دفعات، به روش جابه جایی مهره های گردنی نخاعی شده و تخمدانهای آنها پس از خارج شدن به سه گروه تقسیم شدند: گروه شاهد، گروه تجربی I (برای بررسی سمیت محلول ضدیخ حاوی اتیلن گلیکول)، گروه تجربی II (برای بررسی اثرهای انجماد شیشه ای).

* انجماد شیشه ای و ذوب بافت تخمدان

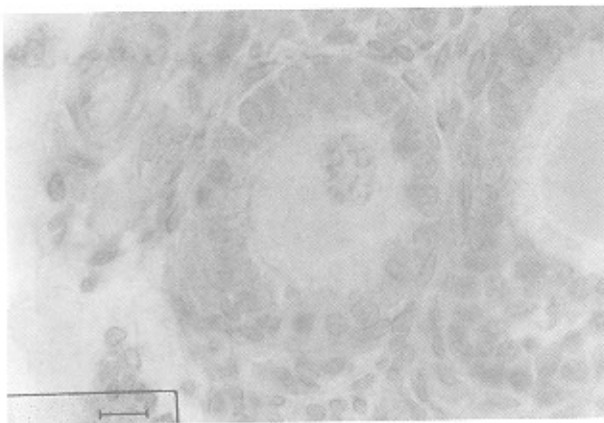
از دو تخمدان خارج شده از بدن هر موش، یک عدد به عنوان شاهد مستقیماً به داخل تثبیت کننده بوئن منتقل شد و به منظور آنگیری، تخمدان دیگر در ۵/۰-۳/۰ سی سی محلول ضدیخ EGFS 40 (اتیلن گلیکول ۴۰ درصد، ساکارز ۵/۰ مول - فایکول ۷۰، ۳۰ درصد و استامید ۷/۱۰ درصد در محیط کشت T6) (۱۴) به مدت ۵ دقیقه قرار گرفت، سپس تخمدانها به میکروفیوژ حاوی ۵/۰-۳/۰ سی سی محلول انجمادی منتقل شده و سپس در ازت مایع غوطه ور شدند. عمل ذوب روش نسبتاً سریعی است. ابتدا میکروفیوژ از ازت مایع خارج شده و به مدت ۲۰ ثانیه در درجه حرارت اتاق قرار گرفته و در مرحله دوم به ظرف آب با دمای ۲۵ سانتیگراد منتقل شدند تا محلول آن ذوب شود. پس از خارج نمودن تخمدانها از میکروفیوژ، به مدت ۵ دقیقه و ۳ بار نمویض در محلول ساکارز ۵/۰ مول شسته شدند و بعد در محیط T6 حاوی BSA، ۵ mg/ml به مدت ۱۵ دقیقه به تعادل رسیدند.

* تست سمیت

برای بررسی اثرهای منفی محیط انجمادی بر مرفولوژی تخمدان موش، تعدادی تخمدان انتخاب شدند و تمام مراحل آنگیری و آبدهی مطابق روش انجماد شیشه ای انجام و فقط مرحله انجماد حذف شد.

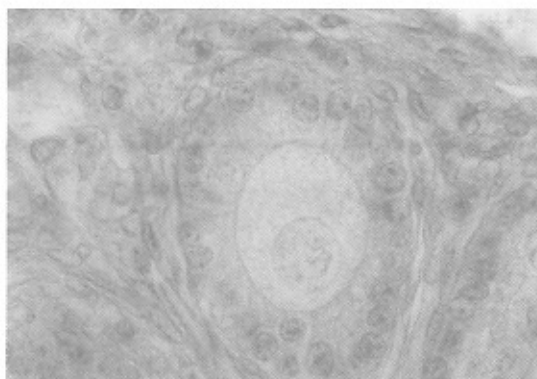
* مطالعه میکروسکوپ نوری

تخمدانهای منجمد شده و نشده با استفاده از محلول بوئن تثبیت



شکل ۲: فولیکول اولیه بافت تخمدان منجمد شده موش با رنگ‌آمیزی H&E بزرگنمایی $\times 1000$.

مرفولوژی فولیکول‌های اولیه در تخمدانهایی که برای بررسی تأثیر سمیت ضد بیخ‌اتیلن گلیکول ۴۰ درصد فقط مراحل آبه‌گیری و آبه‌هی را بدون مرحله انجماد طی کرده بودند، هیچ اختلافی با گروه شاهد نشان ندادند و از نظر رنگ‌پذیری و ساختمان ظاهری، تخمک، سلول‌های گرانولوزا و سلول‌های تکا مشابه گروه طبیعی بودند (شکل ۳). برشهای نیمه نازک که با تولوئیدین بلو رنگ‌آمیزی شده بودند نتایج به دست آمده با رنگ‌آمیزی H&E را تأیید کرد.



شکل ۳: فولیکول اولیه بافت تخمدان شاهد موش. بر معرض ضد بیخ‌اتیلن گلیکول با رنگ‌آمیزی H&E بزرگنمایی $\times 1000$.

* مشاهدات میکروسکوپ الکترونی

نتایج مطالعه فراساختمان فولیکول‌های اولیه در تخمدانهایی منجمد نشده به شرح زیر بود:

فراساختمان تخمک

فضای دور زرده‌ای نسبتاً وسیع، با تراکم الکترونی بالا و علائم اولیه تشکیل قشر شفاف مشاهده شد. ساختمان سه لایه‌ای غشای سلول مشخص بوده و تعداد زیادی مقاطع طولی و عرضی میکروویلی‌ها در سطح تخمک مشاهده شد که با زاویه سلولی سلول‌های فولیکول‌ها در هم رفته بودند. در سیتوپلاسم تعداد زیادی میتوکندری، شبکه اندوپلاسمیک خشن، صاف و پلی‌زومها دیده شد. میتوکندریها به اشکال گرد یا بیضی شکل بوده که تعدادی از آنها دارای کریستاهای تیغهای

شدند. برای آماده‌سازی بافت ابتدا عمل آبه‌گیری با درجات متفاوت الکل اتیلیک انجام شد، سپس توسط گزبل شفاف و توسط پارافین قالب‌گیری شدند. توسط میکروتوم مقاطع میکروسکوپی با ضخامت ۵ میکرون تهیه و در نهایت نمونه‌ها به روش H&E رنگ‌آمیزی و توسط میکروسکوپ نوری مشاهده شدند.

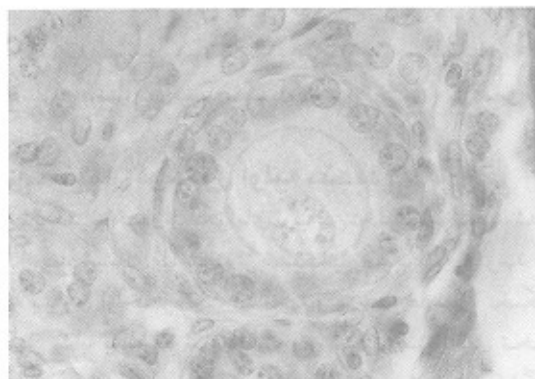
* مطالعه میکروسکوپ الکترونی

تخمدهای منجمد شده و کنترل ابتدا در محلول ۲/۵ درصد گلو تار آلدنید تثبیت اولیه و سپس در محلول ۱ درصد تتراکسیداسیموم تثبیت ثانویه شده و پس از آبه‌گیری در الکل اتیلیک و استن توسط رزین Epon 812 قالب‌گیری شدند. برشهای نیمه نازک با ضخامت یک میکرون تهیه و با تولوئیدین بلو رنگ شدند. برشهای نازک به ضخامت ۵۰ نانومتر با اورانیل استات و سیترات سرب رنگ شده و توسط میکروسکوپ الکترونی انتقالی (TEM) مشاهده شدند.

یافته‌ها

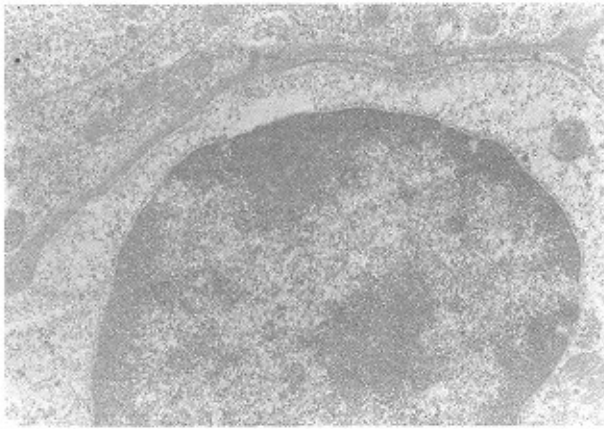
* مشاهدات میکروسکوپ نوری

نتایج مقایسه مرفولوژی فولیکول‌های اولیه در تخمدانهایی منجمد شده به روش انجماد شیشه‌ای با استفاده از ضد بیخ‌اتیلن گلیکول ۴۰ درصد با گروه شاهد در رنگ‌آمیزیهای همانوکسیلین - اتوزین و تولوئیدین بلو بیانگر این مسئله بود که انجماد سبب بروز ناهنجاری در مرفولوژی فولیکول‌های اولیه نشده و فولیکول‌های اولیه مرفولوژی طبیعی داشتند. در گروه شاهد فولیکول‌های اولیه دارای تخمک کروی در مرکز فولیکول با غشای سلولی واضح، هسته کروی، غشای دولایه مشخص و یک هستک با رنگ‌پذیری بالا درون هسته بودند. سلول‌های مکیبی شکل گرانولوزا، در یک یا دو لایه قرار گرفته و شامل هسته کروی با یک یا چند هستک مشخص بودند. سیتوپلاسم این سلولها بازوفیلیک بوده که نشانگر پتانسیل تقسیمی بالای این سلولها است. سلول‌های دوکی شکل تکا در یک یا دو لایه با هسته‌های بیضی شکل و کشیده مشاهده شدند (شکل ۱).



شکل ۱: فولیکول اولیه بافت تخمدان شاهد موش با رنگ‌آمیزی H&E بزرگنمایی $\times 1000$.

نمونه‌های منجمد شده در مقایسه با گروه شاهد نیز همین ویژگیها را نشان داده و فقط رنگ‌پذیری هسته کمی بیشتر شده بود (شکل ۲).

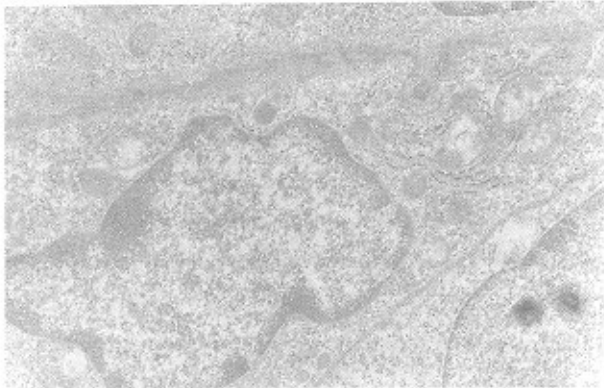


شکل ۶: میکروگراف سلول فولیکولر تخمدان منجمد نشده موش بزرگنمایی: ۱۰۰۰۰×

میتوکندریها به اشکال مدور یا کشیده با کریستاهای تیغی به تعداد فراوان دیده شدند. تعدادی انگلوزیون چربی فاقد غشا و با تراکم الکترونی متوسط در اطراف اندامکهای مثل میتوکندری، شبکه اندوپلاسمی صاف و خشن مشاهده شدند.

فراساختمان سلولهای تکا

سلولهای تکا دوکی شکل با هسته‌های کشیده و هتروکروماتین کناری قابل مشاهده بود. شبکه اندوپلاسمیک خشن به مقدار زیاد در کنار میتوکندریها دیده شدند، پلی‌زومهای فراوانی درون سیتوپلاسم پراکنده بود (شکل ۷).



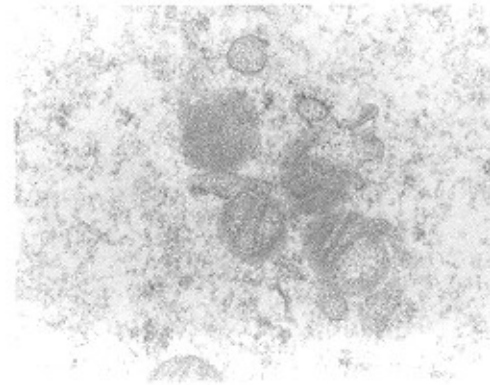
شکل ۷: میکروگراف سلول تکای تخمدان منجمد نشده موش بزرگنمایی: ۱۰۰۰۰×

* فراساختمان فولیکول اولیه منجمد شده

مطالعه فراساختمان فولیکولهای اولیه در تخمدانهای منجمد شده به روش انجماد شیشه‌ای با استفاده از ضدیخ اتیلن گلیکول ۴۰ درصد نشان داد که بسیاری از خصوصیات اندامکها و ساختار سلولهای تخمک و فولیکولر مشابه با گروه شاهد است. در سیتوپلاسم قشری تخمک گرانولهای متراکمی دیده شد که به احتمال زیاد شروع شکل‌گیری گرانولهای قشری بود. غشای آنها به وضوح مشخص بوده و یک لایه قشری شفاف (الکترون لوست) داشته و بخش داخلی آن با تراکم

1. Smooth Endoplasmic Reticulum
2. Rough Endoplasmic Reticulum

طولیل و متعدد، و در برخی موارد کریستاهای کوتاه بودند (شکل ۴).



شکل ۴: میکروگراف تخمدان شاهد منجمد نشده موش بزرگنمایی: ۲۶۵۰۰×

غشای واحد میتوکندریها در بخش داخل و خارج به خوبی قابل مشاهده بود. شبکه اندوپلاسمیک صاف (SER)^۱ به شکل سیسترنهای وسیع شده یا وزیکولهایی که حالت مدور یا بیضی داشتند، به خصوص در قشر سلول دیده شدند. شبکه اندوپلاسمیک خشن (RER)^۲ گسترش یافته و حاوی ریبوزومهای فراوان بودند که به شکل لوله‌های موازی با مرکزی روشن در بخشهای مختلف قابل مشاهده بود. همچنین پلی‌زومهای فراوانی خصوصاً در نواحی قشری سیتوپلاسم دیده شدند. هسته تخمک که در مرحله پروفازا ا متوقف شد، مدور و یوکروماتین بود. پوشش دو لایه‌ای آن مشخص بوده که در بعضی قسمتها منافذ هسته‌ای دیده شد. یک تا سه هستک در هسته مشاهده شد (شکل ۵).

۱۰



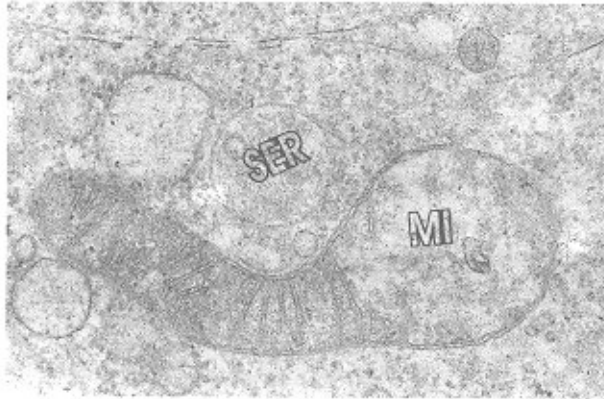
شکل ۵: میکروگراف هسته پروفازا ۱ تخمدان شاهد منجمد نشده موش بزرگنمایی: ۶۲۰۰۰×

فراساختمان سلولهای گرانولوزا

سلولها در یک تا دو لایه و هسته به اشکال مدور یا بیضی شکل، نسبتاً یوکروماتین، به صورت روشن و با تراکم الکترونی کم مشاهده شد (شکل ۶). بخشهای هتروکروماتین در نواحی حاشیه‌ای هسته قابل تشخیص بود. پوشش دولایه‌ای هسته قابل مشاهده بوده و ۱ تا ۲ هستک دیده شد. شبکه اندوپلاسمیک صاف به شکل وزیکولها یا سیسترنهای وسیع شده، درون سیتوپلاسم مشاهده شدند که دارای مجرای مرکزی روشن بودند. همچنین شبکه اندوپلاسمیک خشن و پلی‌زومها در سیتوپلاسم به فراوانی دیده شد.

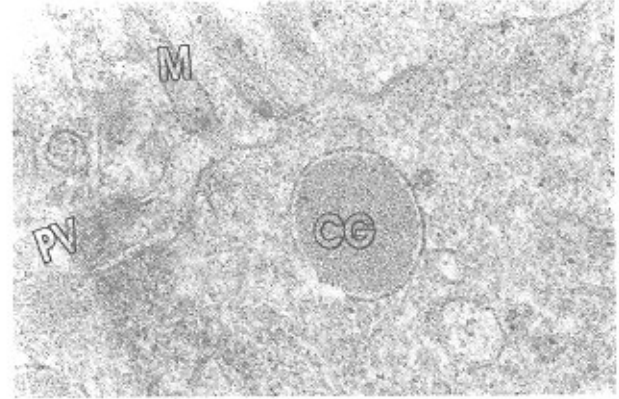
* فراساختمان سلولهای گرانولوزا بعد از انجماد

مرفولوژی و فراساختمان این سلولها مشابه با کنترل بود و فقط در پاره‌ای از نواحی میتوکندری کریستاهای آن محو شده و از تراکم مواد درون میتوکندری در این ناحیه کاسته شده بود. کریستاهای این میتوکندریها حالت تیغه‌ای یا توبولار داشتند (شکل ۱۰).



شکل ۱۰: میکروگراف تخمدان منجمد شده موش بزرگنمایی: ۳۸۰۰۰×
MI: میتوکندری، SER: شبکه اندوپلاسمیک صاف

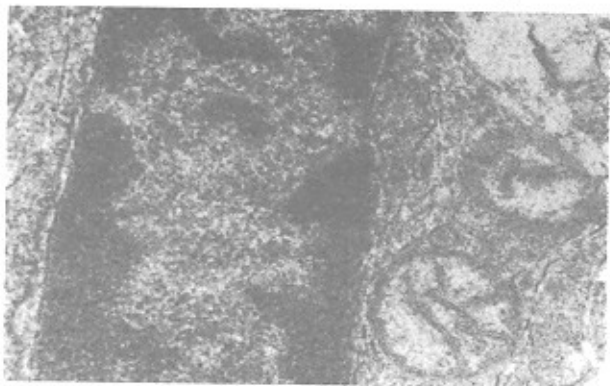
الکترونی بالا و تیره رنگ دیده شد (الکترون دس). از دیگر اندامکهای موجود در ناحیه قشری می‌توان میتوکندری، شبکه آندوپلاسمیک صاف، خشن و پلی‌زومها را نام برد. در نواحی مرکزی نیز تراکم کمتری از این اجزا مشاهده شد (شکل ۸).



شکل ۸: میکروگراف تخمدان منجمد شده موش بزرگنمایی: ۵۲۰۰۰×
M: میکروپلی، CG: گرانول قشری، PV: فضای دور زرده‌های حاوی پیش‌ساز ZP

* فراساختمان سلولهای تکا بعد از انجماد

سلولهای تکا دوکی شکل و کشیده با فراساختمانی مشابه گروه کنترل بودند. هتروکروماتین هسته این سلولها در حاشیه قرار گرفته بود. میتوکندریها اغلب مدور بوده و کریستاهای تیغه‌ای داشتند (شکل ۱۱).



شکل ۱۱: میکروگراف سلول تکای منجمد شده موش بزرگنمایی: ۴۰۰۰۰×

میتوکندریهای تخمک اغلب گرد یا بیضی شکل بودند، تعدادی از آنها کریستاهای سالم با مرفولوژی طبیعی را نشان داده و در برخی از بخشهای میتوکندری، کریستاهای ناپدید شده و از تعداد آنها کاسته شده بود. در بعضی از نواحی میتوکندریها دچار تورم شده بودند. غشای واحد میتوکندریها در بخش داخل و خارج به خوبی قابل مشاهده بود. شبکه آندوپلاسمیک صاف به شکل سیتروناهای وسیع شده یا وزیکولهای که حالت مدور یا بیضی داشتند، به خصوص در قشر سلول در کنار اندامکهای دیگر مشاهده شد.

علاوه بر SER، شبکه آندوپلاسمیک خشن گسترش یافته و حاوی ریبوزومهای فراوان بودند، همچنین پلی‌زومهای فراوانی خصوصاً در نواحی قشری سیتوپلاسم دیده شدند. هسته تخمک فولیکول اولیه منجمد شده، مدور و نسبتاً یوکروماتین بوده و بخشهایی از کروماتین حالت وزیکولار پیدا کرده بود که نسبت به گروه کنترل تراکم بیشتری نشان می‌داد (شکل ۹).



شکل ۹: میکروگراف هسته پروفازا فولیکول اولیه در تخمدان منجمد شده موش بزرگنمایی: ۹۵۰۰۰×

بحث

مشاهدات انجام شده با میکروسکوپ نوری نشان داد که انجماد شیشه‌ای بافت تخمدان با استفاده از اتیلن گلیکول ۴۰ درصد تغییرات مرفولوژیک خاصی را در فولیکولهای اولیه ایجاد نمی‌کند. نمای هسته و هستک در سلولهای فولیکولر و تخمک کاملاً مشخص و طبیعی به نظر می‌رسید و تقریباً صد درصد فولیکولهای اولیه مرفولوژی طبیعی خود را پس از انجماد و ذوب حفظ کرده بودند. نتایج این بخش از تحقیق مشخص کرد که انجماد شیشه‌ای می‌تواند برای حفظ بافت تخمدان مناسب باشد. Sugimoto و همکارانش نشان دادند (۱۱) که با

غشاهای سلولی، غلظت ضدیخ و میزان نفوذ آن به داخل و خارج از سلول مورد توجه قرار می‌گیرد.

علاوه بر این؛ در بررسیهای به عمل آمده از بافت تخمدان منجمد شده پس از ۴ ساعت کشت، تعداد زیادی فولیکول بدوی و اولیه مشابه با نمونه کنترل یافت شدند. این مسئله مشخص کرد که فرآیند دوباره گرم کردن بافت منجمد شده در محیط سرشار از مواد غذایی به سلولهای فولیکولی اجازه می‌دهد که فعالیت متابولیکی را دوباره از سر بگیرند، اندازه طبیعی خود را به دست آورده و مجدداً ارتباطات سلولی خود را به وجود می‌آورند (۲۴). بنابراین امکان تکامل فولیکولهای موجود در بافت تخمدان منجمد شده نیز وجود دارد. نکته حایز اهمیت در انجماد بافت تخمدان و میزان زنده ماندن فولیکولها درون بافت تخمدان مربوط به محل قرار گرفتن فولیکولها در تخمدان است (۲۴). فولیکولهای اولیه و بدوی در نقاط سطحی تر تخمدان و فولیکولهای ثانویه و آنترال در مناطق عمقی تر قرار گرفته‌اند؛ بنابراین میزان نفوذ و خروج ضدیخ در فولیکولهای بدوی و اولیه طی مراحل انجماد و ذوب داشته نسبت به فولیکولهایی که در عمق تخمدان واقع شده‌اند سرعت بیشتری دارد. عواملی از جمله ناتوانی نفوذ ضدیخ به مرکز بافت و تشکیل کریستال یخ، بروز مشکلات اسمزی در طی مراحل برودت یا گرم شدن و تعداد لایه‌های سلولهای فولیکولر می‌تواند در بروز تغییرات مرفولوژی فولیکولهای آنترال و پری آنترال مؤثر باشد. هر چه تعداد سلولهای فولیکولر بیشتر باشند می‌تواند در برابر نفوذ یا خروج ضدیخ مسامعت بیشتری ایجاد کند. پاره‌ای از نتایج به دست آمده از محققین، این فرضیات را بیشتر تأیید می‌کند. به عنوان مثال Carroll (۳۲) نشان داد که ۸۰ درصد از فولیکولهای بدوی و ۷۸ درصد از فولیکولهای اولیه پس از انجماد و ذوب سالم ماندند. این در حالی است که گزارشهایی مبنی بر آترزی و مرگ سلولی تعدادی از فولیکولهای ثانویه و آنترال پس از گذشت چندین روز بعد از انجماد و ذوب بافت تخمدان وجود دارد (۲، ۵، ۸).

در بخش دیگری از این تحقیق که اثر سمی محیط انجمادی حاوی ایتیلن گلیکول ۴۰ درصد، فابکول ۳۰ درصد، استامید ۱۰/۸ درصد و ساکارز ۵/۵ مول روی بافت تخمدان موش بررسی شد، اثر منفی قابل ملاحظه‌ای بر مرفولوژی فولیکولهای اولیه مشاهده نشد و حتی در استفاده از این ضدیخ در انجماد شیشه‌ای تخمک و جنین نیز نتایج مشابهی به دست آمد (۲۷). علاوه بر این؛ به کارگیری تست سمیت درباره ضدیخهای دیگر مثل دی‌متیل سولفوکسید، در انجماد بافت تخمدان توسط Paynter و همکارانش نشان داد که هیچ اختلاف معنی‌داری از نظر درصد نرمالیتی در بافت کنترل و بافتی که فقط در معرض ضدیخ قرار گرفته بود، مشاهده نشد (۲۴).

نتایج حاصل از مطالعات فراساختمان این تحقیق نشان داد که سلولهای فولیکولر و تخمک در فولیکولهای اولیه پس از انجماد، مرفولوژی خود را حفظ کرده و اکثر اندامکهای سلول شکل طبیعی خود را پس از انجماد نشان دادند. ساختار فولیکولهای اولیه در سطح میکروسکوپ نوری و الکترونی پس از انجماد و ذوب تغییر اساسی نداشت و روش انجماد شیشه‌ای به کار گرفته شده اثر تخریب‌کنندگی بر

انجماد شیشه‌ای تخمدان رتهای نابالغ با استفاده از محلول VS1 و پیوند آنها به زیر کپسول کلیه همان رتها پس از گذشت ۸۴ روز، تعداد فولیکولهای آنترال در تخمدانهای منجمد و پیوند شده در مقایسه با تخمدانهای تازه پیوند شده کمتر بوده ولی با این حال فعالیت اندوکراین تخمدانهای منجمد شده و پیوند شده مشابه با گروه کنترل بود.

Kagabu و همکارانش با به کارگیری همان ضدیخ مقایسه‌ای را بین گونه‌های موش، هامستر، خرگوش، میمون و رت انجام داد (۱۲). آنها پس از انجماد و ذوب، تخمدانها را به حفره رحمی رتهای باردار کاذب منتقل ساختند تا میزان زنده ماندن را پس از گذشت ۷ روز بررسی کنند. نتایج نشان داد که روش انجماد شیشه‌ای می‌تواند روش خوبی برای حفظ مرفولوژی فولیکولهای تخمدان باشد و اثر سمی بر آنها نداشت. این در حالی است که تاکنون مطالعات انجام شده درباره انجماد بافت تخمدان گونه‌های مختلف مثل موش (۲، ۵، ۹، ۱۵، ۱۶)، رت (۱۷)، گوسفند (۶، ۱۸، ۱۹، ۲۰)، مارموس (۲۱)، انسان (۷، ۸، ۹، ۲۲، ۲۳) گوساله، گاو (۲۴) و فیل (۲۵) با به کارگیری روش انجماد کند نشان داده است که انجماد بافت تخمدان به شکل کامل و چه قطعه‌ای از بافت تخمدان تأثیر منفی بر مرفولوژی فولیکولها در مراحل تکوینی پایین مثل فولیکول بدوی و فولیکول اولیه ندارد (۲، ۵، ۶، ۹). همچنین گزارشهایی که در ارتباط با تغییرات تعداد فولیکولهای بدوی و اولیه پس از انجماد وجود دارد نشان می‌دهد که هیچ اختلاف معنی‌داری از نظر تعداد فولیکولها در گروههای منجمد شده و شاهد وجود ندارد. بنابراین فولیکولهای اولیه و بدوی در طی مراحل انجماد و ذوب بهتر حفظ شده‌اند (۲۶).

ایتیلن گلیکول ضدیخ نفوذپذیری است که در انجماد تخمک و جنین کاربرد وسیعی دارد، به طوری که تأثیر منفی بر پتانسیل تکاملی سلول نداشته و می‌تواند در انجماد شیشه‌ای مورد استفاده قرار گیرد (۱۳، ۲۷، ۲۸). به همین دلیل از میان انواع ضدیخها در تحقیق حاضر از ایتیلن گلیکول استفاده شد. در سال ۱۹۹۸ تحقیقی توسط Newton (۲۳) و همکارانش درباره نفوذ عوامل ضدیخ مختلف به بافت تخمدان انسان طی فرآیند انجماد آهسته صورت گرفت. در این تحقیق میزان نفوذ و تأثیر غلظت ضدیخهای پروپیلن گلیکول، گلیسرول، ایتیلن گلیکول و دی‌متیل سولفوکسید مقایسه شد. نتایج به دست آمده از این تحقیق نشان داد که بهترین روش انجماد بافت، آبیگری آن به مدت ۳۰ دقیقه با محلول ۱/۵ مول ایتیلن گلیکول یا ۱/۵ مول دی‌متیل سولفوکسید است. وی همچنین اشاره کرد که افزودن مقادیر کمی ساکارز به محیط انجمادی تأثیر مهمی را بر حفظ بافت تخمدان طی انجماد ندارد. نتایج این تحقیق و تحقیقات مشابه دیگری (۲۸، ۲۹، ۳۰) روی انجماد تخمک بالغ مجزا شده و جنین انجام شده نیز مشخص کرده است که ایتیلن گلیکول نفوذپذیری بیشتری به سلول و بافت دارد و به راحتی آب بافتی را می‌کشد. بنابراین صدمات وارده به سلول و بافت در طی انجماد و ذوب کمتر خواهد بود. Candy Cl و همکارانش (۳۱) اعلام کردند که بیشترین میزان زنده ماندن فولیکولهای بدوی در تخمدان منجمد شده موش به روش کند با استفاده از ضدیخ ایتیلن گلیکول، هنگامی است که زمان آبیگری و تعادل ۵ دقیقه باشد. در این زمان نفوذ ضدیخ به درون

۲۰۰۰ منتشر شده است. البته نتایج تحقیقات دیگر در این زمینه نیز نشان داده است که پس از پیوند تخمدانهای انجماد شیشه‌ای شده به روش تحقیق حاضر، فولیکولهای بدوی و اولیه با مرفولوژی طبیعی و سالم پس از گذشت یک و دو سیکل استروس دیده شدند (۳۶). بنابراین در مجموع به علت اینکه تغییرات فراساختمانی خاصی در فولیکولهای اولیه پس از انجماد شیشه‌ای بافت تخمدان مشاهده نشد و با توجه به مزایای فراوان انجماد شیشه‌ای در مقایسه با سایر روشهای انجمادی، استفاده از این روش برای نگهداری بافت تخمدان به مدت طولانی پیشنهاد می‌شود.

تقدیر و تشکر

بدین وسیله از زحمات جناب آقای دکتر تقی‌الطریحی که در تهیه تصاویر میکروسکوپ الکترونی زحمات فراوان کشیدند تشکر و قدردانی می‌شود.

سلولها باقی نگذاشت. این در حالی است که به کارگیری انجماد شیشه‌ای درخصوص تخمک و جنین منجر به تغییرات فراساختاری در آنها شده است. از جمله حساسترین بخش این سلول اسکلت سلولی است که پس از انجماد و ذوب به هم ریخته، در نتیجه باعث پراکندگی و برهم خوردن آرایش اندامکهای دیگر سلول نیز می‌شود (۱، ۳). اطلاعات کمی در خصوص تغییرات فراساختمان بافت تخمدان پس از انجماد وجود دارد. Oktay و همکارانش (۳۳) در نتایج تحقیق خود اعلام نمودند که پس از انجماد تخمدان انسانی، تغییرات فراساختمانی قابل ملاحظه‌ای در فولیکولهای اولیه و آثاری از صدمات سلولی دیده نشد. همچنین Nisolle و همکارانش (۳۴) نتیجه مشابهی را اعلام نموده، ولی با این حال تأکید کردند که در فولیکولهای ثانویه آثاری از تحلیل سلولی و لیز شدن ماتریکس هسته و قطعه‌قطعه شدن سیتوپلاسم دیده شد. مجدداً تأکید می‌شود که مرفولوژی مشاهده شده در سطح میکروسکوپ الکترونی در گروههای انجمادی و غیر انجمادی (شاهد) در این تحقیق مشابه با گزارش‌های Sathananthan (۳۵)، در سال

References

- Aubard Y, Piver P, Cogni Y, Fermeaux V, Poulin N, Driancort MA: Orthotopic and heterotopic autografts of frozen-thawed ovarian cortex in sheep. Hum Reprod 1999; 8: 2149-2154
- Show IM, Cox SL, Trounson AO, Jenkin G: Evaluation of the long-term function of cryopreserved ovarian grafts in the mouse, implications for human applications. Molecular and Cellular Endocrinology 2000; 161: 103-110
- Out HJ, Mannaerts BM, Driessen SG, Coelingh HJ: A prospective, randomised, assessor-blind, multicenter study comparing recombinant and urinary follicle stimulating hormone *in vitro* fertilisation. Hum Reprod 1995; 10: 2534-2540
- Deanesly R: Immature rat ovaries grafted after freezing and thawing. J Endocrinol 1954; 11: 197-200
- Parrott DMV: The fertility of mice with orthotopic ovarian grafts derived from frozen tissue. J Reprod Fertil 1961; 230-241
- Gosden RG, Baird DT, Wade JC, Webb R: Restoration of fertility to oophorectomized sheep by ovarian autografts stored at -196°C. Hum Reprod 1994; 9: 597-603
- Gosden RG: Low temperature storage and grafting of human ovarian tissue. Molecular and Cellular Endocrinology 2000; 163: 125-126-9
- Picton HM, Gosden RG: *In vitro* growth of human primordial follicles from frozen- banked ovarian tissue. Molecular and Cellular Endocrinology 2000; 166: 27-35
- Zhang J, Dilmattina M: Extracorporeal development and ultrarapid freezing of human fetal ovary. J Assist Reprod Genet 1995; 912: 361-368
- Crischenko Vi, Demina LG, Chadager VE, Lobintseva GS, Chub NN: Accumulation and storage of cryopreserved human ovarian tissue for allogenic transplantation in obstetrics and gynecologic practice. Kryobiologia 1987; 3: 7-11
- Sugimoto M, Maeda S, Manabe N, Miyamoto H: Development of infantile rat ovaries autotransplanted after cryopreservation by vitrification. Theriogenol 15 2000; 53(5); 1093-103
- Kagabu S, Umezu M: Transplantation of cryopreserved mouse, chinese hamster, rabbit, Japanese monkey and rat ovaries into rat recipients. Exp Anim 2000; 49(1); 17-21
- Dhali A, Manik RS: Post-vitrification survival and *in vitro* maturation rate of buffalo oocytes: ethylene glycol concentration and exposure time. Animal Reproduction Science 2000; 63: 159-165
- Pedro PB, Sakurai T, Edashige K, Kasai M: Effects of osmotic shrinkage on the survival of mouse oocytes and embryos at various developmental stages J Mamm Ova Res 1997; 14: 66-71
- Cox SL, Show J, Jenkin G: Transplantation of cryopreserved fetal ovarian tissue to adult recipients in mice. J Reprod Fertil 1996; 107: 315-322
- Candy CJ, Wood M, Whittingham D: Restoration of a normal reproductive Lifespan after grafting of

- cryopreserved mouse ovaries. Human Reproduction, 2000; 15: 1300-1304
17. Chihal HJ, Stone S, Peppler R: The effect of frozen ovarian autografts on compensatory ovulation and steroid Production in unilaterally ovariectomized rats. Am J Anat 1976; 145: 433-441
18. Salle B, Jacqueline L, Banu D, Fabien V: Restoration of ovarian steroid secretion and histologic assessment after freezing, thawing, and autograft of a hemi-ovary in sheep. Fert Steril 1999; 72: 366-370
19. Rutherford A, Gosden RG: Ovarian tissue cryopreservation: a practical option? Acta Paediatr. 1999; 433: 13-18
20. Baird D, Webb R, Campbell B, Harkness L, Gosden R: Long-term ovarian function in sheep after ovariectomy and transplantation of autografts stored at -196°C. Endocrinology 1999; 140: 462-471
21. Candy CJ, Wood M, Whittingham D: Follicular development in cryopreserved marmoset ovarian tissue after transplantation. Medical Research Council Experimental Embryology and Teratology Unit. 1995, pp 2334-2338
22. Nugent D, Meirou D, Brook P, Aubard Y, Gosden R: Transplantation in reproductive medicine: previous experience, present knowledge and future prospects. Hum Reprod 1997; 3: 267-280
23. Newton H, Fisher J, Arnold J, Pegg D, Faddy M, Gosden R: Permeation of human ovarian tissue with cryoprotective agents in preparation for cryopreservation. Hum Reprod 1998; 13: 376-380
24. Paynter S, Cooper A, Fuller B, Show R: Cryopreservation of bovine ovarian tissue: structural normality of follicles after thawing and culture *in vitro*. Cryobiology 1999; 38: 301-309
25. Gunasena K, Lakey J, Villines P, Critser J: Antral follicles develop in xenografted cryopreserved african elephant ovarian tissue. Anim Reprod 1998; 53: 265-275
26. Meirou D, Fasouliotis S, Nugent D, Gosden R, Rutherford A: A laparoscopic technique for obtaining ovarian cortical biopsy specimens for fertility conservation in patients with cancer. Fert Steril 1999; 71: 948-951
27. Luyet B, Rasmussen D: Study by differential thermal analysis of the temperatures of the temperatures of in a stability of rapidly cold solutions of glycerol, ethylene glycol, sucrose, and glucose. Biodynamica 1968; 10: 167-191
۲۸. موحدین منصوره، رضازاده مجتبی، حسینی احمد: مقایسه تکامل جنینهای دو سلولی موش پس از انجماد شیشه‌ای با دو غلظت متفاوت از اتیلن گلیکول: مجله پزشکی کوثر ۱۳۷۹؛ ۵(۲): ۹۷-۱۰۴
29. Miyaka T, Kasai M, Machiad T: Vitrification of mouse oocytes and embryos at various stages of development in a ethylene glycol-based solution by a simple method. Theriogenol 1993; 40: 121-134
۳۰. صالح‌نیا مژده، رضازاده مجتبی، الطریحی تقی: انجماد شیشه‌ای تخمک متافاز دو موش با استفاده از ضدیخ اتیلن گلیکول. نشریه پزشکی یاخته ۱۳۷۹؛ ۳: ۲۵-۳۲
31. Candy CJ, Wood M, Whittingham D: Effect of cryoprotectants on the survival of follicles in frozen mouse ovaries. J Reprod Fert 1997; 110: 11-19
32. Carroll J, Whittingham D, Wood M, Telfer E, Gosden R: Extraovarian production of mature viable mouse oocytes from frozen primary follicles. J Reprod Fert 1990; 90: 321-327
33. Oktay K, Nugent D, Newton H, Salha O, Chatterjee P, Gosden R: Isolation and characterization of primordial follicles from fresh and cryopreserved human ovarian tissue. Fert Steril 1997; 67: 481-486
34. Nisolle M, Roux F, Qu J, Motta P, Donnez J: Histologic and ultrastructural evaluation of fresh and frozen-thawed human ovarian xenografts in nude mice. Fert Steril 2000; 74: 122-129
35. Sathananthan A, Selvaraj K, Trounson A: Fine structure of human oogonia in the foetal ovary. Molecular and Cellular Endocrinology 2000; 161: 3-8
36. Salehnia M, Moazzeni SM: Autograft of vitrified mouse ovarian tissue using ethylene glycol as cryoprotectant. 17th annual meeting of the european society of human reproduction and embryology. Lausanne 2001

