یافته های اپیدمیولوژیک و کلینیکال پاتولوژیک در رخداد کشنده سالمونلوز در گوساله های شیری در یک گله گاو شیری اطراف مشهد

Epidemiological and clinicopathological findings in fatal outbreak of salmonellosis in dairy calves in a dairy herd in Mashhad suburb

فائزه اسکوئیان , غلامرضا محمدی *

دپارتمان علوم درمانگاهی دانشکده دامپزشکی دانشگاه فردوسی مشهد

gmohamad@um.ac.ir*

چکیده

معرفی : سالمونلا انتریکا یک پاتوژن اصلی غذازاد است که سیستم های پرورش گاو را در سراسر جهان تحت تاثیر قرار می دهد. اطلاعات اندکی در مورد اپیدمیولوژی و آسیب شناسی سالمونلوز در گاو در دسترس است.

روش شناسی : در این مطالعه یافته‌های اپیدمیولوژیک وکلینیکال پاتولوژیک رخداد کشنده سالمونلوز درگوساله های شیری یک گله گاو شیری اطراف مشهد توصیف شده است.

نتایج :.میزان ابتلا و مرگ و میر بیش از ۵۰ درصد بود و این میزان در صورت عدم درمان به هنگام باآنتی میکروبیال مناسب و درمان حمایتی به حدود ۱۰۰ درصد افزایش می یافت. سن مبتلایان بین سنین ۶ تا ۱۰ هفتگی بودند و تظاهرات درمانگاهی در مبتلایان شامل تب ، دیسپنه ، دپرسیون و مرگ بود . در صورت اسهال ، اسهال آبکی و حاوی موکوس ، فیبرین و خون بود . مرگ ناگهانی در بین گوساله های در معرض خطر دراین گله های گزارش می شد . همچنین پنومونی ، پلی آرتریت و مننژیت به دنبال سپتی سمی در این گوساله ها مشاهده شد .در کالبد گشایی ریه های ادماتوز همراه با کانون های خون ریزی پتشی ، خون ریزی در سطح اندوکاردیال ، ادم چین های شیردان ، در قسمت پیلور شیردان زخم همراه خونریزی و کبد ملتهب و با تغییر رنگ را نشان داد . یافته های هیستوپاتولوژیک نکروز مخاط ، ادم زیر مخاط همراه با نفوذ سلول های التهابی و گسترش فیبر های کلاژن به دلیل ادم و التهاب و حضور نودول های تایفوئید در کبد را نشان داد . نتایج آزمایشات هماتولوژی و بیوشیمیایی لکوپنی (نوتروپنی) همراه انحراف به چپ غیر قابل برگشت ، توکسیک نوتروفیلی ، هایپرفیبرینوژنمی و هایپرپروتئینمی را نشان داد . Salmonella Spp از نمونه های میکروبیولوژی گرفته شده از بافت ها و مدفوع جدا شد.

نتیجه گیری : درک اپیدمیولوژیک، بیماریزایی، و بیماری زای S. enterica در سطح گله برای تعیین استراتژی های پیشگیری و کنترل به منظور کاهش اثرات بیماری بر سلامت دام های حساس به بیماری کلیدی است.

واژه های کلیدی: گوساله ، سالمونلا، رخداد ، اپیدمیولوژیک ، کلینیکال پاتولوژیک

مقدمه:

سالمونلوز یک بیماری است که در سراسر جهان گسترش پیدا کرده و گونه های متعددی را تحت تاثیر قرار می دهد . سالمونلوز عامل مهم زیان اقتصادی در صنعت گاو به دلیل کاهش عملکرد حیوانات آسیب دیده ، تلفات مربوط به مرگ و میر ، هزینه های مربوط به روش های تشخیصی ، درمان و اجرای روش های پیشگیری و کنترل است . دو گونه مهم سالمونلا وجود دارد : سالمونلا انتریکا (دارای شش زیرگونه) و سالمونلا بونگوری . بیش ترین سالمونلا هایی که در دامپزشکی اهمیت دارند مربوط به زیرگونه انتریکا است . در این زیرگونه سروتیپ های تیفی موریوم و دابلین قرار دارند که در گاو بیش ترین فراوانی را دارند و مسئول ایجاد بیماری روده ای بویژه در گوساله ها تا شش ماهگی است . سالمونلا بونگوری می تواند تمامی گاو ها در تمام سنین تحت تاثیر قرار دهد ورخداد بیماری همراه با سپتی سمی شدید باشد . سالمونلوز یکی از مهم ترین علل اسهال گوساله های تا ۳۰ روز در نظر گرفته می شود[۱] . یکی از ویژگی های اصلی سالمونلا دابلین توانایی آن در ایجاد حالت حامل در گاو است که در آن باکتری ها به طور متناوب در طول زندگی دام حامل دفع می شوند[۲] . حاملین یکی از منابع اصلی عفونت هستند و شناخت و شناسایی آن ها اگرچه چالش برانگیز است ، اما برای کنترل سالمونلوز در گله ضروری است [۲ و ۳]. معمولا تشخیص باکتری در حیوانات زنده از طریق کشت باکتری موجود در مدفوع انجام می شود[۴ و ۵] . با این حال به دلیل دفع متناوب باکتری در مدفوع ، ممکن است در نتیجه منفی کاذب رخ دهد در حالی که دام منبع شیوع آلودگی است . بنابراین یک روش تشخیصی مطلوب برای تشخیص حاملین سالمونلایجاد کننده فرم مزمن بیماری است . در این مطالعه یافته‌های اپیدمیولوژیک وکلینیکال پاتولوژیک رخداد کشنده سالمونلوز درگوساله های شیری یک گله گاو شیری اطراف مشهد توصیف شده است.

مواد و روش‌ها:

وقوع بیماری در یک گله گاو شیری در اطراف مشهد رخ داد. . اطلاعات مربوط به رخداد بیماری توسط دامپزشک مقیم در گله که مسئولیت بهداشت گله را بعهده دارند ارائه شد. نویسندگان پس از بازدید گله اقدام به جمع آوری داده های اپیدمیولوژیک و انجام کالبدگشایی و همچنین نمونه برداری از گوساله های زنده در زمان کالبدگشایی نمودند . در دوره رخداد بیماری، تعدادی از گوساله های در معرض خطر ناگهانی تلف شدند. از گوساله های کالبد گشایی شده اقدام به نمونه برداری و نگهداری در محلول فرمالین ۱۰ درصد به منظور آزمایش های هیستوپاتولوژی گردید. نمونه های کبد ، حلقه های روده ، محتویات روده ، ریه و صفرا به طور جداگانه برای کشت میکروبیولوژی نمونه برداری شدند .

معاینه درمانگاهی دقیقی از گوساله های با نشانی های درمانگاهی انجام شد . نمونه خون از ورید جاگولار گرفته شد و در لوله های مخصوص آزمایش هماتولوژی و بیوشیمیایی که یکی حاوی EDTA بود ، انتقال داده شد .

تمامی نمونه ها در ۴ درجه سانتی گراد در یخچال قرار گرفتند تا کشت باکتری شناسی با استفاده از محیط سلنیت F، سالمونلا شیگلا آگار، مک کانکی آگار برای نمونه های مدفوع و محیط هموپرو۲ برای نمونه های خون انجام شود .

میزان واگیری و مرگ و میر بر اساس تعداد گوساله های در معرض خطر محاسبه شد که به عنوان مجموع گوساله هایی که در همان محیط با گوساله های آسیب دیده باقی مانده اند ، در نظرگرفته شده است.

نتایج و بحث:

تعداد کل گاو های گاوداری۲۳۵۰ راس بودند که تعداد ۸۰ راس گوساله درگیر شدند که میزان درگیر ۴۴ درصد تخمین زده شد و تعداد ۲۵ گوساله تلف شدند که میزان ۱۴ درصد تخمین زده شد و بر همین اساس میزان واگیری و مرگ میر به ترتیب ۴۴ درصد و ۳۱ درصد محاسبه شد.

تظاهرات بالینی شامل تب ، دیسپنه ، دپرسیون ، قانقاریا خشک در ناحیه فتلاک و مرگ بود . در صورت وجود اسهال ، بصورت آبکی و حاوی موکوس ، فیبرین و خون بود . مرگ ناگهانی در گوساله های فارم گزارش شد . همچنین پونومونی ، پلی آرتریت و مننژیت به دنبال سپتی سمی ایجاد شد .

شکل۱ . قانقاریا خشک در ناحیه فتلاک گوساله

شکل۲ . سالمونلوز در گوساله . ریه های ادماتوز همراه با خون ریزی های پتشی

شکل۳ . خون ریزی در سطح اندوکاردقلب

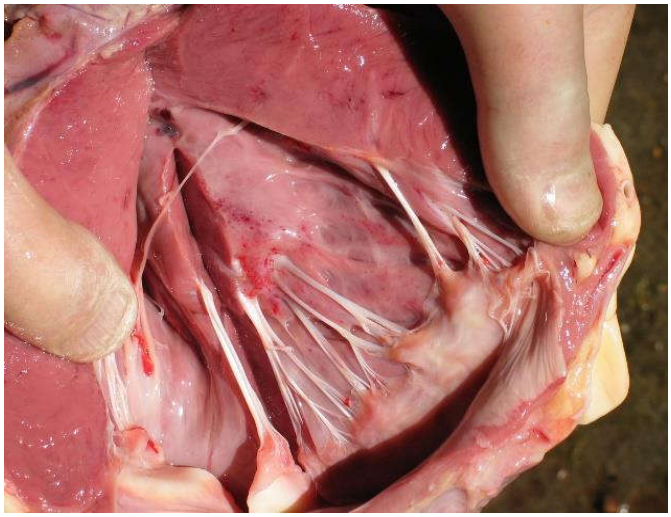

شکل۴ . ادم در چین های شیردان گوساله

شکل۵ . خون ریزی های وسیع اکموتیک در قسمت پیلوریک شیردان

شکل۶ . التهاب و تغییر رنگ کبد

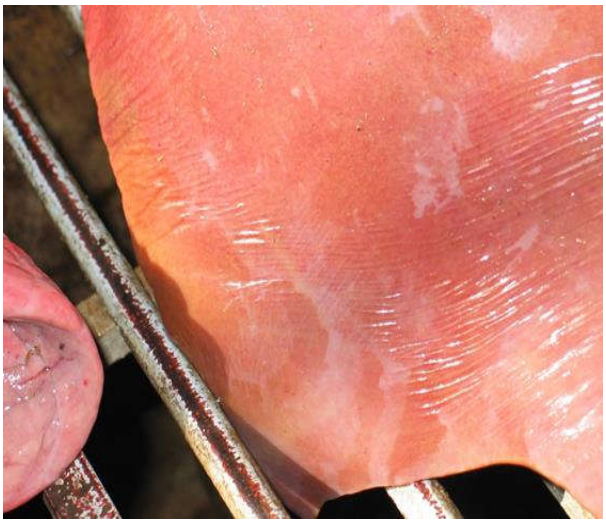

یافته های کالبد گشایی تعدادی از گوساله ها شامل نتایج رو به رو است : ریه ها بصورت ادماتوز همراه با خون ریزی های پتشی بود . خون ریزی روی سطوح اندوکارد قلب قابل مشاهده بود . فولد های شیردان دارای ادم بودند . زخم خونی در ناحیه پیلوریک شیردان مشاهده شد . کبد دچار التهاب و تغییر رنگ بود .

شکل۷ . نکروز مخاطی و لجنی

شکل۸ . ادم زیر مخاطی و نفوذ سلول های التهابی به لایه زیر مخاطی

شکل۹ . فیبر های کلاژن در زیر مخاط که مربوط به ادم و نفوذ سلول های التهابی است .

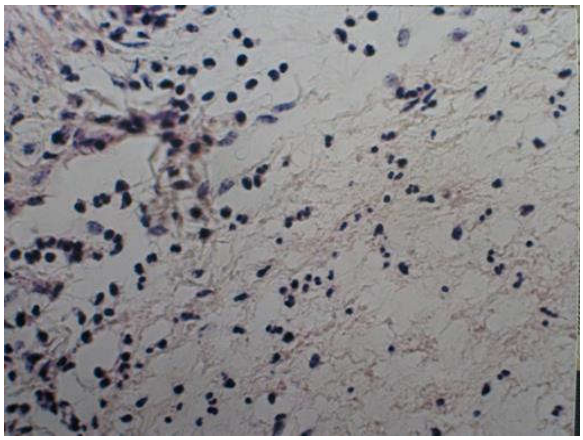

شکل۱۰ . نودول های تایفوئیدی در کبد

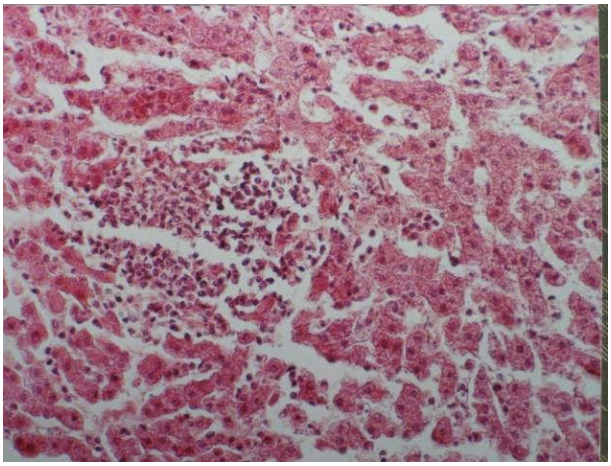

نتایج هیستوپاتولوژی نکروز مخاطی و لجنی ، ادم زیر مخاطی و نفوذ سلول های التهابی به زیر مخاط ، تجمع فیبر های کلاژن در زیر مخاط به دنبال التهاب و نفوذ سلول های التهابی به زیر مخاط و حضور نودول های تایفوئید در کبد را نشان داد .

نتایج ازمایشات میکروبیولوژی از نمونه های مدفوع و بافت ها (روده ، کبد ، مثانه ، عقده های لنفاوی ، مغز استخوان و ریه ها) حضور سالمونلا را تایید کرد که عمدتا از سروتیپ های تایفی موروم و دابلین بودند .

نتایج آزمایشات هماتولوژی و بیوشیمیایی لکوپنی (نوتروپنی) همراه انحراف به چپ غیر قابل برگشت ، توکسیک نوتروفیلی ، هایپرفیبرینوژنمی و هایپرپروتئینمی را نشان داد .

جهت کاهش تلفات بیماری اقدام به جداسازی گوساله ها ی بیمار، درمان با آنتی بیوتیک سفتی فورسدیم با دوز ۵ میلی بازائ هر کیلوگرم با فاصله ۱۲ ساعت ، ضد التهابی غیر استروئیدی فلونکسین مگلومین و مایع درمانی گردیددر ضمن گوساله های در معرض خطر به صورت پیشگیرانه با داروی انروفلوکساسیلین بصورت تک دوز ۱۲/۵میلی گرم بازای هرکیلو درمان شدند.همچنین ضمن توجه به کاهش عوامل استرس زا ، رعایت ضوابط بهداشتی در پیشگیری از راه عفونت انتقال دهانی مدفوعی مورد توجه شدید قرارگرفت.

منابع:

1.Guizelini CC, Pupin RC, Leal CR, Ramos CA, Pavarini SP, Gomes DC, Martins TB, Lemos RA. Salmonellosis in calves without intestinal lesions. Pesquisa Veterinária Brasileira. 2019 Oct 14;39:580-6.

2. Nielsen LR (2013) Review of pathogenesis and diagnostic methods of immediate relevance for epidemiology and control of SalmonellaDublin in cattle. Vet Microbiol162: 1–9 3.Hughes LE, Gibson EA, Roberts HE, Davies ET, Davies G, Sojka WJ (1971) Bovine salmonellosisin England and Wales. Br Vet J127: 225–238

4. Wray C (1991) Salmonellosis in cattle. In Pract13: 13

5. Holschbach CL, Peek SF (2018) Salmonella in dairycattle. Vet Clin North Am Food Anim Pract34: 133–154