

اثرات دگزامتازون بر روند ترمیم به دنبال قطع عصب سیاتیک و پیوند داربست سلول زدایی شده در مدل حیوانی موش صحرایی

محمد باقر غیور^۱، آرش عبدالملکی^{۲،۳}، مرتضی بهنام رسولی^{۱*}، علی مقیمی^۱، ناصر مهدوی شهری^۱

(۱) گروه زیست شناسی، دانشکده علوم پایه، دانشگاه فردوسی مشهد، مشهد، ایران
(۲) گروه علوم مهندسی، دانشکده فناوری های نوین، دانشگاه مستوفی اردبیلی، نمین، ایران
(۳) مرکز پژوهشی علوم زیستی و زیست فن آوری، دانشگاه فن آوری های نوین سبلان، نمین، ایران

تاریخ پذیرش: ۱۳۹۶/۳/۲۲

تاریخ دریافت: ۱۳۹۶/۲/۱۲

چکیده

مقدمه: دستگاه اعصاب محیطی از قابلیت ترمیم ذاتی برخوردار است، در جراحات های شدیدی که منجر به تخریب بخشی از عصب می شوند ترمیم خود به خود انجام نگرفته و نیاز به مداخله پزشکی است. در این راستا دگزامتازون یکی از داروهای مفید می باشد که در کلینیک برای بازیابی عصبی به دنبال آسیب های نخاعی تجویز می شود. هدف از مطالعه حاضر بررسی اثرات داروی دگزامتازون بر بهبود عملکرد حرکتی و تغییرات بافتی به دنبال قطع عصب سیاتیک و ترمیم با پیوند داربست های سلول زدایی شده در موش صحرایی می باشد.

مواد و روش ها: پنجاه موش نر نژاد ویستار به طور تصادفی به پنج گروه تقسیم شدند. گروه کنترل منفی (قطع عصب)، گروه شم (انجام عمل جراحی بدون قطع عصب همراه با دریافت حلال دارو)، گروه تجربی ۱ (قطع عصب و پیوند داربست با تجویز دارو، دوز ۱ میلی گرم/کیلوگرم)، گروه تجربی ۲ (قطع عصب و پیوند داربست با تجویز دارو، دوز ۲ میلی گرم/کیلوگرم) گروه تجربی ۳ قطع عصب و پیوند داربست همراه با دریافت حلال دارو، سپس عصب سیاتیک پای چپ به فاصله یک سانتی متر قطع و یک قطعه داربست جایگزین گردید. بررسی های رفتاری، الکتروفیزیولوژیکی و بافتی، در طول دوره آزمایش مورد ارزیابی قرار گرفت.

یافته های پژوهش: نتایج نشان داد که در گروه های تیمار شده با دگزامتازون در مقایسه با گروه کنترل سرعت روند ترمیم و بهبود عملکرد حرکتی به طور معناداری افزایش یافت ($P < 0.05$). آنالیز داده های توده عضلانی گاستروکنمیوس در گروه های تیمار شده با دگزامتازون در مقایسه با گروه کنترل منفی نشان دهنده کاهش آتروفی عضلانی بود. هم چنین در گروه های تیمار شده تعداد فیبرهای عصبی، قطر آکسون ها و ضخامت غلاف میلین به طور معناداری بیشتر بود ($P < 0.05$).

بحث و نتیجه گیری: یافته های حاصل نشان داد که تجویز دگزامتازون به دنبال قطع عصب سیاتیک و پیوند داربست سلول زدایی شده سبب افزایش میزان بهبود عملکرد حرکتی در مدل جانوری موش صحرایی شد.

واژه های کلیدی: دگزامتازون، عصب سیاتیک، ترمیم، داربست سلول زدایی شده، جراحات اعصاب محیطی

* نویسنده مسئول: گروه زیست شناسی، دانشکده علوم پایه، دانشگاه فردوسی مشهد، مشهد، ایران

Email: behnam@um.ac.ir

Copyright © 2018 Journal of Ilam University of Medical Science. This is an open-access article distributed under the terms of the Creative Commons Attribution international 4.0 International License (<https://creativecommons.org/licenses/by-nc/4.0/>) which permits copy and redistribute the material, in any medium or format, provided the original work is properly cited.

مقدمه

دستگاه عصبی محیطی برخلاف دستگاه عصبی مرکزی از قابلیت ترمیم ذاتی قابل توجهی برخوردار است به طوری که در جراحاتی که غلاف اندونوریوم و غشاء پایه سالم باقی مانده باشند ترمیم به خوبی انجام می پذیرد. به دنبال جراحات شدید اعصاب محیطی و قطع ارتباط آکسون ها با جسم سلولی نورون های مربوطه، قطعه پایینی عصب آسیب دیده وارد روند تخریبی با نام تحلیل والرین می گردد. تحلیل والرین از طریق تخریب قطعه پایینی عصب آسیب دیده، زمینه را برای ترمیم آکسون ها و عصب دهی مجدد اندام های هدف مساعد می سازد (۲،۱). سپس سلول های شوآن مذکور در امتداد غشای پایه خود به صورت ساختاری لوله ای شکل با نام نوار بونگنر آرایش می یابند و آکسون های در حال ترمیم با عبور از خلال این کانال ها به سمت اندام هدفشان هدایت می شوند (۳)، با این حال در صدمات شدید و جراحات منجر به قطع کامل اعصاب، فرآیند ترمیم بسیار ضعیف بوده و بدون درمان های پزشکی منجر به نقایص بارز عملکردی می گردد (۵،۴). در این موارد اگر شکاف ایجاد شده میان دو انتهای قطع شده عصب بیش از ۱ تا ۲ سانتی متر باشد بخیه زدن دو انتهای عصب قطع شده به یکدیگر به علت ایجاد کشش شدید مناسب نیست و به منظور پر کردن شکاف به وجود آمده نیاز به استفاده از کانال های راهنمای عصب طبیعی و یا مصنوعی می باشد (۶) در سال های اخیر بررسی های انجام شده در زمینه سلول درمانی نشان داده که یکی از مشکلات این روش، عدم حضور بستری مناسب برای رشد سلول های پیوندی است. به دنبال این مطالعات مهندسی بافت با عنوان دانش طراحی بافت برای بازیابی عملکرد بافت های از دست رفته جهت بر طرف ساختن این محدودیت ها مطرح شد (۷).

مدل عصب سیاتیک موش صحرائی به طور گسترده ای در ارزیابی بهبود عملکرد حرکتی پس از صدمات عصب محیطی مورد استفاده قرار می گیرد (۸). محمدی و همکاران نشان دادند، که در مدل قطع عصب سیاتیک و پیوند داربست غیرطبیعی ساخته شده به موش صحرائی، تجویز موضعی دگزامتازون سبب

تسریع در روند ترمیم عصب سیاتیک و عصبدهی مجدد اندام هدف می گردد (۹). در مطالعه دیگری اثرات تجویز عضلانی داروی دگزامتازون بر روند ترمیم عصب محیطی و بهبود عملکرد حرکتی مورد بررسی قرار گرفت، نتایج این بررسی نشان داد که تجویز دگزامتازون شدت تحلیل والرین را کاهش می دهد و سرعت ترمیم فیبرهای عصبی میلینه را افزایش می دهد (۱۰). مطالعات نشان داده اند که تزریق وریدی دوزهای بالای گلوکوکورتیکوئیدها در ساعات اولیه پس از آسیب های نخاعی سبب کاهش میزان آسیب و جلوگیری از بروز آسیب های ثانویه در گربه ها، میمون ها و موش های صحرائی می شود (۱۱-۱۳).

دگزامتازون گلوکوکورتیکوئیدی از خانواده کورتیکواستروئیدها است، که جزء داروهای ضدالتهابی بسیار قوی بوده که سبب کاهش ادم، کاهش ارتشاح نوتروفیل ها، کاهش رادیکال های آزاد و هم چنین کاهش درد بعد از جراحی می شود. اثر مفید آن در بازیابی عصبی بعد از آسیب نخاعی در موش، خوک و خرگوش نشان داده شده است (۱۶-۱۴). هدف از مطالعه حاضر بررسی اثرات داروی دگزامتازون بر بهبود عملکرد حرکتی و تغییرات بافتی به دنبال قطع عصب سیاتیک و ترمیم با پیوند داربست های سلول زدایی شده در موش صحرائی می باشد.

مواد و روش ها

مطالعه حاضر به صورت تجربی در آزمایشگاه تحقیقاتی ترمیم اعصاب، دانشکده علوم پایه، دانشگاه فردوسی مشهد انجام گرفت. کلیه آزمایشات با رعایت اصول اخلاقی کار با حیوانات آزمایشگاهی (مصوب کمیته اخلاق پژوهشی دانشگاه فردوسی مشهد با کد اخلاقی ۸۸۸) انجام گردید و تلاش شد که از تعداد حیوانات کمتری استفاده گردد.

دگزامتازون از شرکت داروسازی البرز خریداری شد، تمامی داروها به صورت درون صفاقی تجویز گردید. تمامی آزمایشات بر روی موش های نر بالغ نژاد ویستار با محدوده وزنی ۲۵۰-۳۰۰ گرم و سن تقریبی سه ماه انجام شد. موش ها در حیوانخانه دانشگاه فردوسی مشهد تحت شرایط استاندارد (دمای 22 ± 2 درجه سلسیوس، دوره ۱۲ ساعت روشنایی و ۱۲ ساعت

تاریکی و رطوبت 5 ± 60 درصد) بدون محدودیت دسترسی به غذا و آب نگهداری شدند. تمامی آزمایشات بین ساعت ۹ تا ۱۲ ظهر انجام شد.

تعداد ۵۰ موش صحرایی نر به طور تصادفی به ۵ گروه ($n=10$) تقسیم شدند. گروه کنترل منفی (قطع عصب سیاتیک بدون هیچ تداخل دارویی)، گروه شم (انجام عمل جراحی بدون قطع عصب همراه با دریافت نرمال سالین به عنوان حلال دارو)، گروه تجربی ۱ (قطع عصب سیاتیک و پیوند داربست با تجویز دارو با دوز ۱ میلی گرم/ کیلوگرم)، گروه تجربی ۲ (قطع عصب سیاتیک و پیوند داربست با تجویز دارو با دوز ۲ میلی گرم/ کیلوگرم) گروه تجربی ۳ (قطع عصب سیاتیک و پیوند داربست همراه با دریافت نرمال سالین به عنوان حلال دارو). در دو گروه تجربی ۱ و ۲ حیوانات یکبار در روز با داروی دگزامتازون به ترتیب با دوزهای (۱ و ۲ میلی گرم/ کیلوگرم) به صورت درون صفاقی ۳۰ دقیقه پس از ایجاد آسیب و پیوند داربست به مدت یک هفته تیمار شدند، این دوزهای دارویی نشان داده شده که دارای اثرات نوروپروتکتیو در آسیب های سیستم عصبی بودند (۱۷).

داربست های سلول زدایی شده عصب سیاتیک به روش ساندل تهیه گردید (۱۸). به طور خلاصه در این روش ابتدا قطعات عصب سیاتیک به مدت ۷ ساعت در آب مقطر دیونیزه غوطه ور می شوند. سپس به مدت ۱۲ ساعت به محلول تریتون X-100 منتقل شده و به دنبال آن به مدت ۲۴ ساعت به محلول سدیم دزوکسی کولات انتقال یافته و فرآیند مورد نظر بار دیگر تکرار می شود. پس از شستشوی نهایی با آب، قطعات عصب سلول زدائی شده در بافر فسفات ۱۰ میلی مولار حاوی پنی سیلین/جنتامایسین با $PH=7.2$ و دمای ۴ درجه سانتی گراد ذخیره می گردند (تمامی مراحل سلول زدایی در دمای اتاق انجام می گیرد).

تمامی آزمایشات در شرایط استریل به وسیله میکروسکوپ جراحی (Olympus، ژاپن) انجام شد. تمامی حیوانات با تزریق کتامین (۷۰ میلی گرم/کیلوگرم) و زایلازین (۱۰ میلی گرم/کیلوگرم) عمیقاً بیهوش شدند، سپس موهای پوست ناحیه کمر و پای چپ تراشیده شدند و توسط بتادین ۱۰ درصد ضدعفونی

گردید، سپس موش ها در شرایط درازکش از ناحیه شکمی بر روی میز جراحی ثابت شدند. عصب سیاتیک پای چپ از طریق یک برش طولی از ناحیه تروکانتور بزرگ به وسط ران باز و نمایان شد. سپس عصب سیاتیک به طول یک سانتی متر قطع و یک قطعه داربست جایگزین گردید و توسط نخ ۱۰-۰ به دو سر قطع شده عصب سیاتیک بخیه زده شد. در ادامه عضلات و پوست حیوان توسط نخ ۶-۰ بخیه زده شدند و برای جلوگیری از اوتوتومی پای چپ حیوانات، از لاک تلخ به صورت روزانه به مدت یک هفته استفاده شد (۵). در تمامی مراحل جراحی عصب ها جهت جلوگیری از خشک شدن توسط محلول سالین استریل مرطوب نگه داشته می شدند.

آزمون Walking Track و تعیین شاخص عملکردی عصب سیاتیک: در این تست رفتاری، کف پای موش با جوهر رنگی شده، سپس اجازه داده می شود حیوان بر روی کاغذ سفیدی که در کف راهرویی به ابعاد $25 \times 10 \times 10$ سانتی متر قرار دارد و در نهایت به اتاق تاریکی منتهی می شود، راه برود. سپس با قرار دادن داده های حاصل در فرمول زیر شاخص فعالیت عصب سیاتیک برای پای جراحی شده محاسبه می شود.

$$SFI = -38.3[(EPL-NPL)/NPL] + 109.5[(ETS-NTS)/NTS] + 13.3[(EIT-NIT)/NIT] - 8.8$$

در این فرمول PL بیانگر طول کف پا، TS نشان دهنده فاصله میان انگشت اول و پنجم پا و ITS نمایانگر فاصله میان انگشت دوم و چهارم پای حیوان است. هم چنین حرف N برای نمایش پای سالم و حرف E برای نمایش پای جراحی شده به کار می رود. اندازه ها بر حسب میلی متر خواهند بود. میزان SFI بین صفر (عصب سالم) تا ۱۰۰- (قطع کامل عصب) متغیر می باشد. هر چه SFI به صفر نزدیک تر شود به معنی ترمیم بهتر عصب می باشد. آزمون Walking Track در هفته های ۱، ۴، ۸ و ۱۲ پس از جراحی انجام شد و در هر آزمون ۳ ردپا مورد اندازه گیری قرار گرفته و میانگین آن ثبت گردید (۱۹).

بررسی توده عضلانی گاستروکنمیوس: جهت ارزیابی میزان ترمیم عصب سیاتیک و بررسی میزان آتروفی عضلانی ۱۲ هفته پس از جراحی نسبت وزن

عمیق توسط کتامین (۷۰ میلی گرم/کیلوگرم) و زایلازین (۱۰ میلی گرم/کیلوگرم) بیهوش شدند و قطعه ای از عصب سیاتیک در بخش دیستال پایین تر از محل پیوند داربست از پای چپ گروه های تیمار و کنترل برداشته شده و سپس عصب ها در گلو تار آلدئید ۲/۵ درصد فیکس گردید. به دنبال آن در بافری که در آن فیکساتیو تهیه شده بود شسته می شود پس از آن مراحل آبیگری با اتانول صعودی انجام می شود، سپس نفوذ تدریجی با حلال استاندارد اکسید پروپیلن به مدت ۳۰ دقیقه انجام می شود تا جایگزین الکل ۱۰۰ درصد گردد، در مرحله بعد نفوذ تدریجی با رزین انجام می شود تا در نهایت بافت در رزین خالص قرار گیرد سپس نمونه ها در رزین قالب گیری شده و برش های عرضی سریالی از نمونه با اولترا میکروتوم تهیه شد، سپس نمونه ها توسط رنگ تولوئیدین بلو ۱ درصد رنگ آمیزی شدند و به دنبال آن شمارش آکسون ها، قطر فیبرها و ضخامت لایه میلین توسط نرم افزار Image J محاسبه گردید. عصب سیاتیک پای مقابل (پای راست) به عنوان نمونه کنترل در نظر گرفته شد.

تحلیل آماری: داده ها به صورت میانگین \pm انحراف معیار آورده شده اند. نرمال بودن توزیع داده ها توسط آزمون کولموگروف اسمیرنوف تایید شد، سپس جهت تجزیه و تحلیل آماری داده ها از آزمون آنالیز واریانس یک طرفه (One-way ANOVA) و جهت مقایسه میانگین گروه های آزمایشی از آزمون تعقیبی توکی استفاده شد. از نظر آماری مقادیر $P < 0.05$ به عنوان حداقل سطح معناداری در نظر گرفته شد. کلیه تحلیل های آماری و رسم نمودارها توسط نرم افزار SPSS vol.16 انجام گردید.

یافته های پژوهش

ارزیابی عملکردی عصب سیاتیک آزمون Walking Track: آنالیز نتایج حاصل از آزمون Walking track نشان داد که قبل از عمل جراحی میزان SFI در تمامی گروه های آزمایشی نزدیک به صفر بود. در هفته اول پس از قطع عصب به دلیل از دست رفتن کامل عملکرد عصب سیاتیک میزان SFI در تمامی گروه ها در مقایسه با گروه شم با اختلاف معناداری ($P < 0.0001$) به پایین ترین سطح خود

عضله گاستروکنمیوس پای جراحی شده به عضله گاستروکنمیوس پای سالم بررسی شد. به طور خلاصه، بلافاصله پس از خارج کردن عصب ترمیم شده، با استفاده از میکروسکوپ جراحی عضله گاستروکنمیوس چپ و راست (کنترل) در همه گروه ها به دقت از استخوان و تاندون جدا شده و وزن گردید. سپس برای هر موش صحرایی، ثابت وزن عضله گاستروکنمیوس بر اساس نسبت وزن عضله پای جراحی شده به عضله پای سالم از طریق فرمول زیر محاسبه شد (۲۰):
نسبت توده عضلانی = (وزن عضله پای جراحی شده/وزن عضله پای سالم)

ارزیابی الکتروفیزیولوژیک روند ترمیم: در هفته ۱۲ پس از جراحی، پتانسیل عمل مرکب عضله (CMAP) از عضله گاستروکنمیوس حیوانات پس از بیهوشی توسط کتامین (۷۰ میلی گرم/کیلوگرم) و زایلازین (۱۰ میلی گرم/کیلوگرم) توسط دستگاه الکتروفیزیولوژی (CEPTU, England) با نرم افزار PicoScope ثبت شد. به طور خلاصه عصب سیاتیک، از روی پوست مرطوب شده توسط ژل بین برجستگی ایسکیوم و تروکانتر بزرگ توسط الکترودهای تحریک دوقطبی به صورت موازی با عصب تحریک می شود. الکترودهای تک قطبی فعال و رفرنس به ترتیب درون بطن عضله قرار داده می شود، هم چنین الکترود زمین بین الکترودهای تحریک و ثبت به پوست متصل می گردد. تحریک ها با دوره زمانی ۰/۰۲ میلی ثانیه، با افزایش تدریجی شدت انجام می شود تا زمانی که بالاترین پاسخ پتانسیل عمل مرکب عضله (CMAP) به دست آید. ثبت سه بار تکرار شده، دامنه و تاخیر پتانسیل عمل مرکب عضله برای هر موش ثبت گردید، هم چنین پتانسیل عمل مرکب عضله (CMAP) طبیعی از پای سالم جراحی نشده ثبت شد. تمامی داده های به دست آمده برای محاسبه پارامترهای الکتروفیزیولوژیک وارد برنامه تهیه شده توسط نرم افزار متلب گردید و آنالیز شد.

آماده سازی بافت ها و بررسی های هیستومورفومتر: جهت آماده سازی بافت ها برای بررسی های هیستومورفومتری ۱۲ هفته پس از جراحی و به دنبال بررسی الکتروفیزیولوژیک، حیوانات به طور

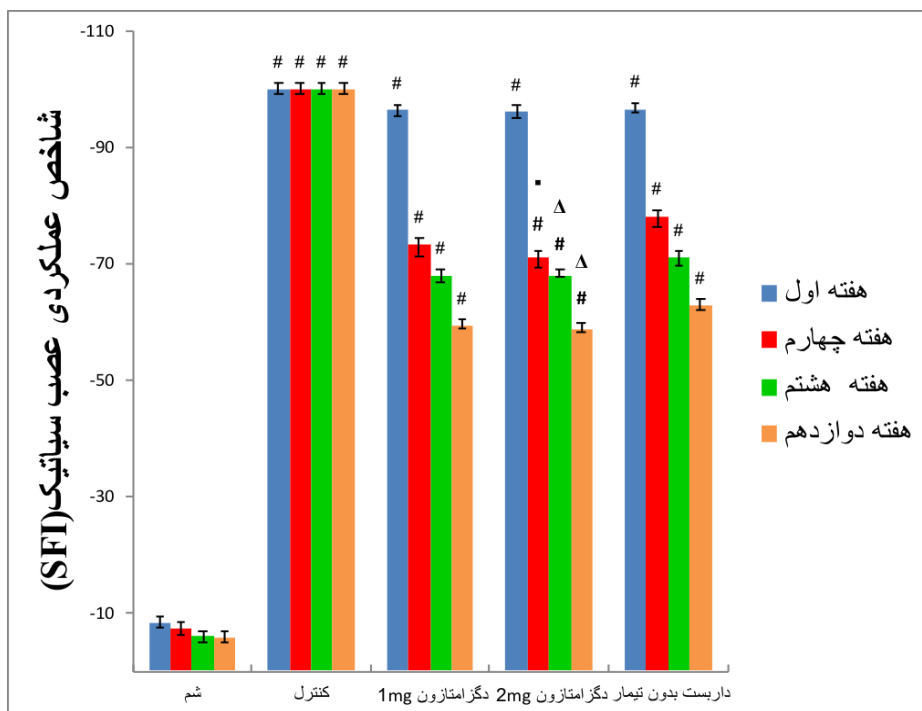
توجهی را نشان داد و به حدود ۰/۲۹ رسید. در گروه های تیمار شده با دوزهای ۱ و ۲ میلی گرم/کیلوگرم دگزامتازون هم چنین در گروه تجربی پیوند داربست همراه با دریافت حلال دارو افزایش معناداری ($P < 0.01$) در میانگین نسبت وزن عضله در مقایسه با گروه کنترل منفی مشاهده شد، هم چنین با افزایش دوز دگزامتازون کاهش وزن عضله گاستروکنمیوس به طور معناداری ($P < 0.05$) کاهش یافت (نمودار شماره ۲).

ارزیابی الکتروفیزیولوژیک: برای بررسی فرآیند ترمیم در هفته ۱۲ پس از ایجاد جراحی، دامنه و میزان تاخیر پتانسیل عمل مرکب عضله ثبت گردید. نتایج نشان داد که در گروه های تیمار شده با دگزامتازون هم چنین گروه تجربی پیوند داربست همراه با دریافت حلال دارو دامنه پتانسیل عمل مرکب به صورت تدریجی افزایش یافت، هم چنین میزان تاخیر شروع پتانسیل عمل نیز کاهش یافت. آنالیز آماری داده ها نشان دهنده اختلاف معناداری ($P < 0.05$) در دامنه پتانسیل عمل مرکب عضله و میزان تاخیر در گروه کنترل منفی، گروه تجربی پیوند داربست همراه با دریافت حلال دارو و گروه های تیمار با دگزامتازون در مقایسه با گروه شم بود، هم چنین در مقایسه بین گروه های تیمار با دگزامتازون، دوز ۲ میلی گرم/کیلوگرم به طور معناداری ($P < 0.05$) نسبت به دوز ۱ میلی گرم/کیلوگرم دامنه پتانسیل عمل بالاتر و میزان تاخیر کمتری را نشان داد (نمودار شماره ۳ و ۴).

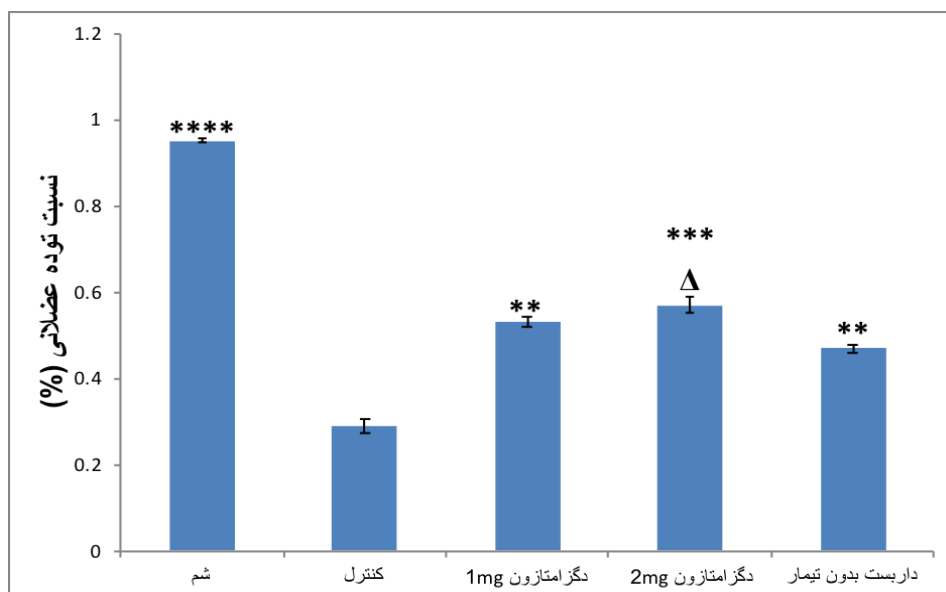
ارزیابی های هیستومورفومتری (استریولوژی): نتایج حاصل از آنالیز داده های هیستومورفومتریک اعصاب ترمیم شده در پایان هفته ۱۲ پس از عمل جراحی نشان داد که پارامترهایی مانند میانگین تعداد آکسون ها و ضخامت غلاف میلین در ناحیه دیستال در گروه های تیمار شده با دوزهای ۱ و ۲ میلی گرم/کیلوگرم دگزامتازون در مقایسه با گروه تجربی پیوند داربست همراه با دریافت حلال دارو به طور معناداری بالاتر بود ($P < 0.05$) ولی در مقایسه با گروه شم کمتر بود (جدول شماره ۱، شکل شماره ۱).

نزدیک $100 \pm 2/5$ - کاهش یافت (نمودار شماره ۱). در هفته چهارم پس از عمل میزان SFI در گروه های تیمار شده با دگزامتازون با دوزهای ۱ و ۲ میلی گرم/کیلوگرم به ترتیب به $73/29 \pm 4/9$ - و $71/12 \pm 1/51$ - افزایش یافت که در مقایسه با گروه شم معنادار بود ($P < 0.0001$)، هم چنین در گروه تجربی پیوند داربست همراه با دریافت حلال دارو به $78/15 \pm 1/13$ - افزایش یافت که در مقایسه با گروه شم معنادار می باشد ($P < 0.0001$)، علاوه بر این در این هفته هیچ تغییری در گروه شم و گروه کنترل منفی مشاهده نگردید (نمودار شماره ۱). بررسی میزان SFI در هفته هشتم پس از جراحی به ترتیب نشان دهنده میزان SFI $67/95 \pm 2/14$ -، $68/01 \pm 1/38$ - و $71/03 \pm 1/12$ - برای گروه های تیمار شده با دگزامتازون با دوزهای ۱ و ۲ میلی گرم/کیلوگرم و گروه تجربی پیوند داربست همراه با دریافت حلال دارو بود که این اختلاف در مقایسه با گروه شم معنادار بود ($P < 0.0001$)، هم چنین گروه های شم و کنترل منفی تغییری نداشتند. در پایان هفته ۱۲ در گروه های تیمار با دگزامتازون با دوزهای ۱ و ۲ میلی گرم/کیلوگرم میزان SFI در گروه های تیمار به ترتیب به $58/31 \pm 0/79$ - و $58/66 \pm 1/73$ - افزایش یافت، و در گروه تجربی پیوند داربست همراه با دریافت حلال دارو میزان SFI به $62/88 \pm 0/88$ - افزایش یافت که داده های حاصل در مقایسه با گروه شم معنادار بود ($P < 0.0001$)، هم چنین، هیچ تغییری در گروه های شم و کنترل منفی مشاهده نشد. در مقایسه بین دگزامتازون با دوزهای ۱ و ۲ میلی گرم/کیلوگرم آنالیز حاصل از داده ها نشان داد که از هفته چهارم به بعد در گروه دگزامتازون با دوز ۲ میلی گرم/کیلوگرم میزان SFI به طور معناداری افزایش یافت ($P < 0.05$) (نمودار شماره ۱).

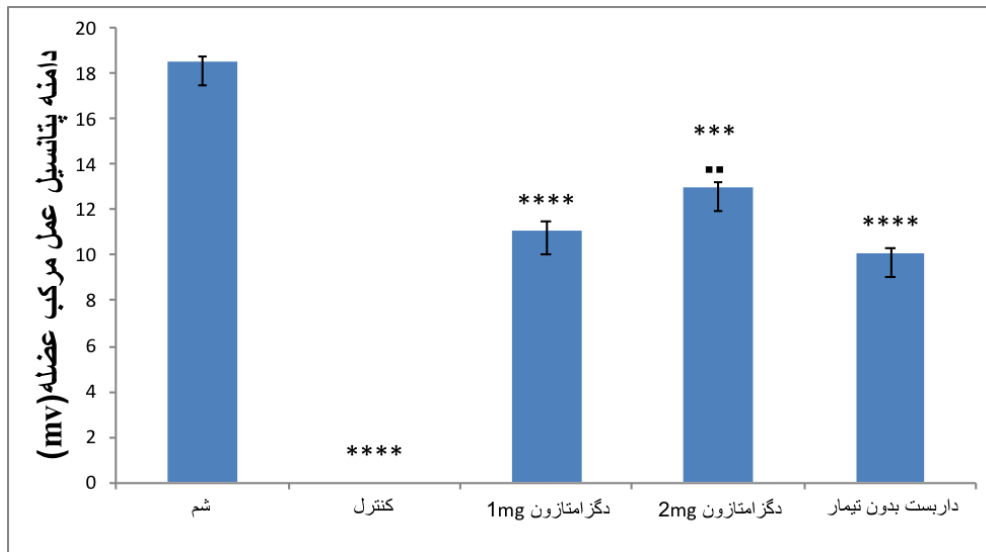
بررسی توده عضلانی گاستروکنمیوس: آنالیز داده های توده عضلانی گاستروکنمیوس نشان داد که میانگین نسبت وزن عضله بین پای جراحی شده و پای سالم در گروه شم پس از ۱۲ هفته حدود ۰/۹۵ بود. اما در گروه کنترل منفی نسبت وزن عضله کاهش قابل



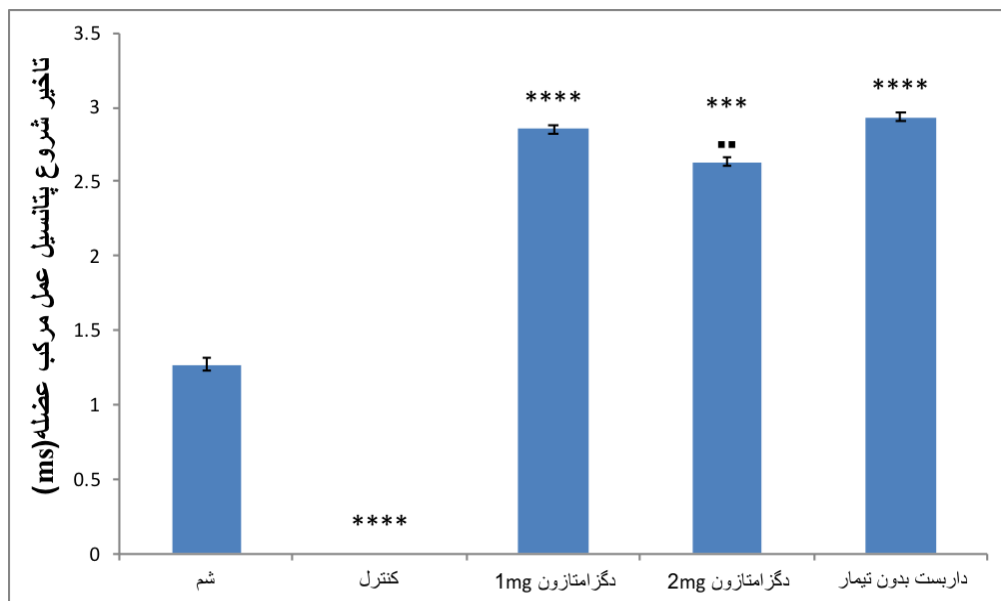
نمودار شماره ۱. شاخص عملکردی عصب سیاتیک در هفته های مختلف در هر یک از گروه های مورد ارزیابی را نشان می دهد. داده ها به صورت میانگین \pm انحراف معیار ارائه شده است. $\#P < 0.0001$ در مقایسه با گروه شام معنادار در نظر گرفته شده است. هم چنین مقایسه بین دوزهای دگزامتازون با یکدیگر و با گروه داربست بدون تیمار ارائه شده است. $\#P < 0.05$ و $\Delta P < 0.0001$ معنادار در نظر گرفته شده است.



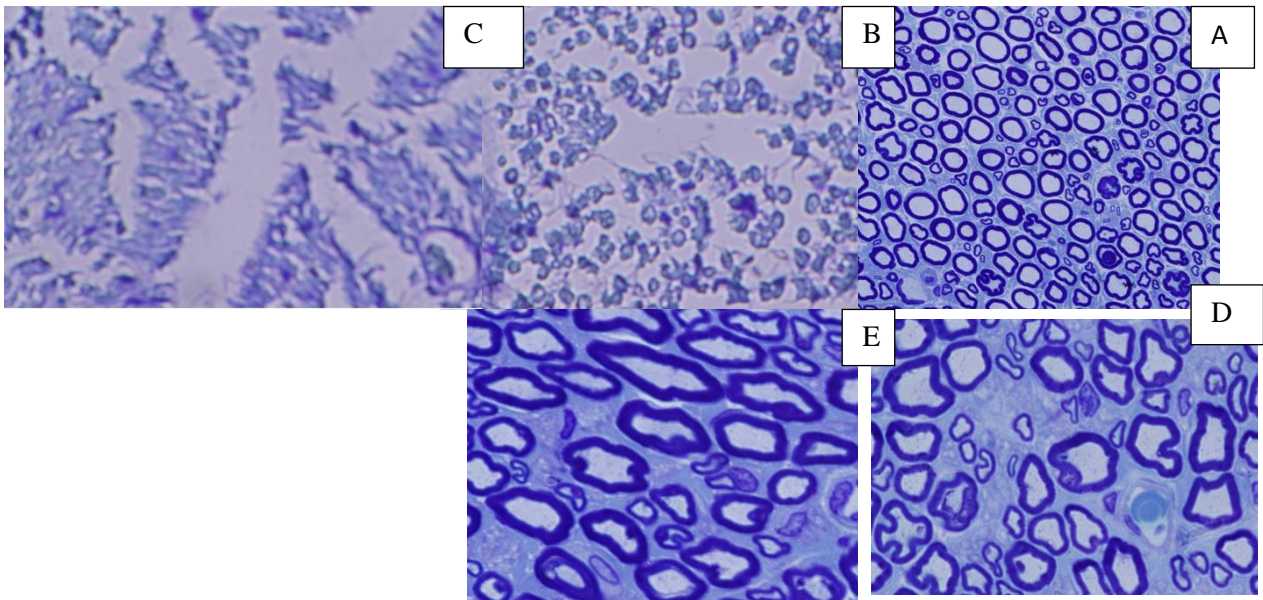
نمودار شماره ۲. نسبت وزن عضله گاستروکنمیوس بین پای جراحی شده و پای جراحی نشده در هفته ۱۲ پس از جراحی را نشان می دهد. داده ها به صورت میانگین \pm انحراف معیار ارائه شده است. $\#P < 0.05$ ، $\#P < 0.01$ ، $\#P < 0.001$ ، $\#P < 0.0001$ در مقایسه با گروه کنترل معنادار در نظر گرفته شده است. هم چنین مقایسه بین دوزهای دگزامتازون با یکدیگر و با گروه داربست بدون تیمار ارائه شده است. $\#P < 0.05$ و $\Delta P < 0.0001$ معنادار در نظر گرفته شده است.



نمودار شماره ۳. دامنه پتانسیل عمل مرکب ثبت شده از گروه های مختلف در هفته ۱۲ پس از عمل جراحی را بر حسب میلی ولت نشان می دهد، داده ها به صورت میانگین \pm انحراف معیار ارائه شده است. $P < 0.05$ ، $P < 0.01$ ، $P < 0.001$ ، $P < 0.0001$ در مقایسه با گروه شم معنادار در نظر گرفته شده است. هم چنین مقایسه بین دوزهای دگزامتازون با یکدیگر ارائه شده است. $P < 0.05$ ، $P < 0.01$ و $P < 0.0001$ معنادار در نظر گرفته شده است.



نمودار شماره ۴. تاخیر شروع پتانسیل عمل مرکب ثبت شده از گروه های مختلف در هفته ۱۲ پس از جراحی را بر حسب میلی ثانیه نشان می دهد، داده ها به صورت میانگین \pm انحراف معیار ارائه شده است. $P < 0.05$ ، $P < 0.01$ ، $P < 0.001$ ، $P < 0.0001$ در مقایسه با گروه شم معنادار در نظر گرفته شده است. هم چنین مقایسه بین دوزهای دگزامتازون با یکدیگر ارائه شده است. $P < 0.05$ ، $P < 0.01$ و $P < 0.0001$ معنادار در نظر گرفته شده است.



شکل شماره ۱. برش عرضی نیمه نازک عصب سیاتیک رنگ آمیزی شده توسط رنگ تولوئیدین بلو، در گروه های مختلف دوا بر سطح مقطع آکسون را نشان می دهند و نواحی تیره دور دوا بر غلاف میلین را نشان می دهند. بزرگ نمایی (۲۰×). گروه شم (A)، گروه تجربی داربست همراه با دریافت حلال دارو (B)، گروه کنترل منفی (C)، گروه تجربی دگزامتازون با دوز ۱ میلی گرم/کیلوگرم (D)، گروه تجربی دگزامتازون با دوز ۲ میلی گرم/کیلوگرم (E).

جدول شماره ۱. نتایج حاصل از ارزیابی مورفولوژیکی در جدول زیر آمده است.

گروه ها	تعداد فیبرها	قطر فیبرها	قطر آکسون ها	ضخامت غلاف میلین
شم	۵۷/۷۶±۷۸۸۳/۱۲	۰/۱۹ ± ۱۱/۳۳	۰/۱۸ ± ۶/۴۳	۰/۱۳ ± ۲/۴۵
دگزامتازون 1mg/kg	#۱۳۷/۷۸±۳۹۱۷	#۰/۱۱ ± ۷/۱۸	#۰/۰۷ ± ۴/۱۸	#۰/۰۶ ± ۱/۵
دگزامتازون 2mg/kg	#۶۱/۶۷±۴۱۹۷/۸۷	#۰/۱۱ ± ۸/۵۱	#۰/۰۶ ± ۴/۳۸	#۰/۰۴ ± ۲/۱۱
داربست همراه با دریافت حلال دارو	#۱۳۱/۷۸ ± ۳۳۱۳/۳۷	#۰/۱۵ ± ۶/۳۶	#۰/۱ ± ۴/۰۸	#۰/۰۷ ± ۱/۱۳

داده ها به صورت میانگین ± انحراف استاندارد نشان داده شده است گروه های تجربی با گروه شم مقایسه شده اند. در هر گروه تعداد ۱۰ سرموش قرار گرفته است (#P<0.001).

بحث و نتیجه گیری

هم چنین تغییرات الکتروفیزیولوژیکی به دنبال قطع عصب سیاتیک و ترمیم با پیوند داربست های سلول زدایی شده در موش صحرایی بررسی شد. نتایج حاصل از آنالیز داده ها نشان داد که استفاده از دگزامتازون به صورت روزانه بلافاصله پس از آسیب عصب سیاتیک در طول دوره آزمایش سبب افزایش سرعت ترمیم هم چنین افزایش کیفیت بازبازی عملکرد حرکتی نسبت به گروه کنترل و گروه تجربی پیوند داربست همراه با دریافت حلال دارو گردید.

در صدمات اعصاب محیطی که قطع فیزیکی عصب روی می دهد، به دنبال خونرسانی مجدد و ورود مواد غذایی و اکسیژن در بافت آسیب دیده میزان

بازبازی کامل عملکرد حرکتی پس از جراحات شدید اعصاب محیطی به عنوان یکی از چالش های مهم در پزشکی ترمیمی باقی مانده است. از این رو، بسیاری از پژوهشگران به دنبال یافتن استراتژی های جدید و موثر برای پیشبرد فرآیند ترمیم عصب و بهبود عملکرد حرکتی هستند (۵، ۲۱). یکی از درمان های رایج پس از آسیب سیستم اعصاب محیطی تجویز عوامل محافظت کننده نورونی و عوامل ضدالتهابی برای کنترل آسیب وارده هم چنین کمک به تسریع فرآیند ترمیم می باشد (۲۲). در این پژوهش که اثرات داروی دگزامتازون بر بهبود عملکرد حرکتی، تغییرات بافتی و

بهبود عملکرد حرکتی به طور معناداری افزایش یافت، هم چنین بررسی های بافتی نیز نشان دهنده ترمیم بهتر در داربست های سنتتیک پر شده با دگزامتازون بودند (۹). در پژوهش دیگری که توسط Xinhong و همکاران انجام شد اثرات دگزامتازون بر روند بهبود عملکرد حرکتی در موش صحرایی به دنبال کمپرس عصب سیاتیک مورد ارزیابی قرار گرفت نتایج حاصل از این پژوهش نشان داد که دگزامتازون از طریق مهار نفوذ سلول های $CD3^+$ هم چنین تنظیم بیان GAP-43 سبب افزایش سرعت رشد آکسون ها، افزایش سرعت ترمیم و بهبود عملکرد حرکتی می گردد (۱۰). تحقیقات اخیر نشان داده اند که سیستم ایمنی ذاتی در تجزیه شدن و ترمیم سیستم عصبی پس از جراحی از طریق میانجی های التهابی مولکولی مشارکت می کند (۲۸،۲۷). مطالعات نشان داده اند که تزریق وریدی دوزهای بالای متیل پردنیزولون در ساعات اولیه پس از آسیب های نخاعی سبب کاهش میزان آسیب و جلوگیری از بروز آسیب های ثانویه می شود (۱۱). در پژوهش دیگری که توسط Sun و همکاران در سال ۲۰۱۲ انجام شد اثرات دگزامتازون و ویتامین B_{12} بطور همزمان پس از کمپرس عصب سیاتیک مورد ارزیابی قرار گرفت، نتایج حاصل از این پژوهش نشان داد که مصرف همزمان دگزامتازون و ویتامین B_{12} از طریق مکانیسم تنظیم بیان فاکتور نوروتروفیک BDNF سبب پیشبرد ترمیم اعصاب محیطی در مدل حیوانی موش صحرایی گردید. در مجموع، نتایج حاصل از این مطالعه تجربی نشان داد که تجویز دگزامتازون به دنبال قطع عصب سیاتیک و پیوند داربست سلول زدایی شده سبب افزایش میزان بهبود عملکرد حرکتی در مدل جانوری موش صحرایی شد، هم چنین در ارزیابی های الکتروفیزیولوژیکی و بررسی های بافتی سبب افزایش میزان ترمیم در مقایسه با گروه های کنترل گردید.

References

1. Dubovy P. Wallerian degeneration and peripheral nerve conditions for both axonal regeneration and neuropathic pain induction. *Annals Anatom Anzeig* 2011;

تشکیل رادیکال های آزاد افزایش می یابد، که این رادیکال های آزاد بر لیپیدهای موجود در بافت تاثیر گذاشته و سبب پراکسیداسیون لیپیدها می گردد که اثرات مخربی را بر روی بافت مورد نظر دارد (۲۳،۲۴). در این رابطه بسیاری از مطالعات که اثرات عوامل ضدالتهابی و آنتی اکسیدانی را در ترمیم اعصاب محیطی بررسی کرده اند، اثرات مثبتی را در کاهش میزان رادیکال های آزاد و سایر عوامل مخرب نشان داده اند، هم چنین سبب تسریع در بهبود آسیب های اعصاب محیطی شده اند (۲۴،۲۵).

دگزامتازون یک گلوکوکورتیکوئید از خانواده کورتیکواستروئیدها است، که مسیرهای سیکلواکسیژناز و لیپواکسیژناز، متابولیسم آراشیدونیک اسید و هم چنین تمامی متابولیت های پایین دست را نیز مهار می کند. علاوه بر این گزارش شده است که در مطالعات تجربی بر روی موش صحرایی نفوذپذیری مویرگ ها را نیز کاهش می دهد (۲۶). نتایج حاصل از این پژوهش نیز نشان دادند که استفاده از داروی دگزامتازون پس از آسیب به مدت یک هفته سبب افزایش میزان بهبود عملکرد حرکتی در آزمون Walking track که جزء مهم ترین آزمون ها برای بررسی میزان بهبود عملکرد حرکتی می باشد گردید، هم چنین در ارزیابی های الکتروفیزیولوژیکی و بررسی های بافتی نیز سبب افزایش میزان ترمیم در مقایسه با گروه های کنترل گردید. این اثرات مثبت احتمالاً به علت نقش دگزامتازون در مهار مسیرهای سیکلواکسیژناز و لیپواکسیژناز، متابولیسم آراشیدونیک اسید و هم چنین کاهش رادیکال های آزاد به دنبال ایجاد آسیب می باشد. محمدی و همکاران نشان دادند که در موش صحرایی به دنبال قطع عصب سیاتیک و ترمیم توسط داربست های غیرطبیعی ساخته شده که به صورت موضعی توسط ۱۰ میکرولیتر دگزامتازون با دوز ۰/۱ میلی گرم بر کیلوگرم پر شده بودند نسبت به داربست های غیرطبیعی ساخته شده گروه کنترل میزان

193: 267-75. doi: 10.1016/j.aanat.2011.02.011
2. Gaudet AD, Popovich PG, Ramer MS. Wallerian degeneration: gaining perspective on inflammatory events after peripheral

- nerve injury. *J Neuroinflam* 2011; 8: 110. doi: 10.1186/1742-2094-8-110
3. Ghayour MB, Abdolmaleki A, Fereidoni M. Use of stem cells in the regeneration of peripheral nerve injuries an overview. *Neurosci J Shefaye Khatam* 2015; 15:84-98. doi: 10.18869/acadpub.shefa.3.1.84
4. Ghayour MB, Abdolmaleki A, Feereidoni M. Role of extracellular matrix in peripheral nerve regeneration process. *Razi J Med Sci* 2015; 22: 75-88.
5. Ghayour MB, Abdolmaleki A, Behnamrassouli M. The effect of Riluzole on functional recovery of locomotion in the rat sciatic nerve crush model. *European J Trauma Em Surge* 2016: 1-9. doi: 10.1007/s00068-016-0691-4
6. Dvali L, Mackinnon S. Nerve repair, grafting, and nerve transfers. *Clin Plast Surge* 2003; 30: 203-21. doi: 10.1016/S0094-1298(02)00096-2
7. Barati P, Roshanaei K, Sahab S, Aligholi H, Darvishi M. Functional role of natural and synthetic scaffolds in tissue engineering of central nervous system. *Neurosci J Shefaye Khatam* 2015; 4:77-92. doi: 10.18869/acadpub.shefa.4.1.77
8. Noorafshan A, Omid A, Karbalaydoust S, Aliabadi E, Dehghani F. Effects of curcumin on the dorsal root ganglion structure and functional recovery after sciatic nerve crush in Rat. *Micron* 2011; 42:449-55. doi: 10.1016/j.micron.2011.01.002
9. Mohammadi R, Azadtirgan M, Amini K. Dexamethasone topically accelerates peripheral nerve repair and target organ reinnervation a transected sciatic nerve model in rat. *Injury* 2013; 44: 565-9. doi: 10.1016/j.injury.2012.10.013
10. Feng X, Yuan W. Dexamethasone enhanced functional recovery after sciatic nerve crush injury in Rats. *Biomed Res Int* 2015; 2015. doi: 10.1155/2015/627923
11. Bracken MB, Shepard MJ, Collins WF, Holford TR, Young W, Baskin DS, et al. A randomized controlled trial of methylprednisolone or naloxone in the treatment of acute spinal cord injury results of the second national acute spinal cord injury study. *New England J Med* 1990; 322: 1405-11.
12. Iizuka H, Iwasaki Y, Yamamoto T, Kadoya S. Morphometric assessment of drug effects in experimental spinal cord injury. *J Neurosurgery* 1986; 65: 92-8. doi:10.3171/jns.1986.65.1.0092
13. Holtz A, Nystrom B, Gerdin B. Effect of methylprednisolone on motor function and spinal cord blood flow after spinal cord compression in rats. *Acta Neurol Scand* 1990; 82: 68-73.
14. Willemart G, Knight KR, Morrison WA. Dexamethasone treatment prior to reperfusion improves the survival of skin flaps subjected to secondary venous ischaemia. *British J Plast Surge* 1998; 51: 624-8.
15. Kargi E, Deren O, Babuccu O, Hosnuter M, Erdogan B. Dual synergistic effect the effect of dexamethasone plus carnitine on skin flap survival. *Annals Plast surge* 2004; 53: 488-91. doi: 10.1097/01.sap.0000136975.69733.1f
16. Giannoni C, White S, Enneking FK. Does dexamethasone with preemptive analgesia improve pediatric tonsillectomy pain? *Otolaryngol Head Neck Surge* 2002; 126: 307-15. doi: 10.1067/mhn.2002.122700
17. Sun H, Yang T, Li Q, Zhu Z, Wang L, Bai G, et al. Dexamethasone and vitamin B12 synergistically promote peripheral nerve regeneration in rats by upregulating the expression of brain-derived neurotrophic factor. *Arch Med Sci* 2012; 8: 924-30. doi: 10.5114/aoms.2012.31623
18. Sondell M, Lundborg G, Kanje M. Regeneration of the rat sciatic nerve into allografts made acellular through chemical extraction. *Brain Res* 1998; 795: 44-54.
19. Bain J, Mackinnon S, Hunter D. Functional evaluation of complete sciatic, peroneal, and posterior tibial nerve lesions in the rat. *Plast Reconstr Surg* 1989; 83: 129-36.
20. Solandt D, Magladery J. The relation of atrophy to fibrillation in denervated muscle. *Brain* 1940; 63: 255-63.
21. Siesjo BK, Zhao Q, Pahlmark K, Siesjo P, Katsura KI, Folbergrova J. Glutamate calcium, and free radicals as mediators of ischemic brain damage. *Annals Thorac Surge* 1995; 59:1316-20.
22. Terenghi G, Hart A, Wiberg M. The nerve injury and the dying neurons: diagnosis and prevention. *J Hand Surge European* 2011; 36: 730-4. doi: 10.1177/1753193411422202

- 23.Yilmaz Z. Neuroprotective effects of mannitol and vitamin c on crush injury of sciatic nerve an experimental rat study. *J Neurol Sci*2011; 28: 538-51.
- 24.Yuce S, Gokce EC, Iskdemir A, Koc ER, Cemil DB, Gokce A, et al. An experimental comparison of the effects of propolis, curcumin, and methylprednisolone on crush injuries of the sciatic nerve. *Annals Plast Surge*2015; 74: 684-92. doi: 10.1097/SAP.0000000000000026
- 25.Galloway EB, Jensen RL, Dailey AT, Gregory Thompson B, Shelton C. Role of topical steroids in reducing dysfunction after nerve injury. *Laryngoscope* 2000; 110: 1907-10. doi: 10.1097/00005537-200011000-00026
- 26.Shishido H, Kikuchi S, Heckman H, Myers RR. Dexamethasone decreases blood flow in normal nerves and dorsal root ganglia. *Spine*2002; 27: 581-6.
- 27.Temporin K, Tanaka H, Kuroda Y, Okada K, Yachi K, Moritomo H, et al. Interleukin-1 beta promotes sensory nerve regeneration after sciatic nerve injury. *Neurosci lett*2008; 440: 130-3. doi: 10.1016/j.neulet.2008.05.081
- 28.Ha GK, Parikh S, Huang Z, Petitto JM. Influence of injury severity on the rate and magnitude of the T lymphocyte and neuronal response to facial nerve axotomy. *J Neuroimmunol* 2008; 199: 18-23. doi:10.1016/j.jneuroim.2008.04.027

◆ Effects of Dexamethasone on Regeneration Process after Sciatic Nerve Transect and Acellular Scaffold Graft in a Rat Animal Model

Ghayour M B¹, Abdolmaleki A^{2,3}, Behnamrasouli M^{*1}, Moghimi A¹, Mahdavisahri N¹

(Received: May 2, 2017

Accepted: June 12, 2017)

Abstract

Introduction: Peripheral nervous system has an innate regenerative ability, and in severe injuries leading to nerve destruction, repair does not occur spontaneously and medical intervention is required. In this regard, dexamethasone is one of useful drugs prescribed for neurological recovery after spinal cord injury. The objective of the present study was to assess the effect of dexamethasone on functional recovery and histological changes following sciatic nerve transect and regeneration with the acellular scaffolds in male Wistar rats.

Materials & Methods: Fifty male Wistar rats were randomly divided into five groups of 10. The groups included: negative control group (left sciatic nerve was transected), sham-operated group (surgical procedure without the nerve transect), and experimental groups 1 and 2 (sciatic nerve was transected and regenerated with acellular nerve scaffold) treated with 1 and 2 mg/kg of dexamethasone, respectively. Experimental group 3 (sciatic nerve was transected and regenerated with acellular nerve scaffold) was injected with vehicle.

Then, 1 cm of left sciatic nerve was exposed and replaced with a piece of scaffold. Behavioral, electrophysiological, and morphological alterations were evaluated during the experiment.

Findings: with dexamethasone in comparison with the control group ($P < 0.05$). Analysis of gastrocnemius muscle mass in groups treated with dexamethasone in comparison with negative control group showed that muscle atrophy was reduced; also the dexamethasone-treated group presented significantly greater nerve fiber, axon diameter, and myelin sheath thickness ($P < 0.05$).

Discussion & Conclusions: The results showed that the administration of dexamethasone after sciatic nerve transects and grafting the acellular scaffold increased motor function in a rat animal model.

Keywords: Dexamethasone, Sciatic nerve, Regeneration, Acellular scaffold, Peripheral nerve injury

1. Dept of Biology, Faculty of Science, Ferdowsi University of Mashhad, Mashhad, Iran

2. Dept of Engineering Sciences, Faculty of Advanced Technologies, University of Mohaghegh Ardabili, Namin, Iran

3. Bio Science and Biotechnology Researchcenter, Sabalan University of Advanced Technologies, Namin, Iran

* Corresponding author Email: behnam@um.ac.ir