



اثر تروفونت‌های انگل ایکتیوفتریوس مولتی فیلیس پرتوتابی شده با پرتو گاما و ریزپوشانی شده با نانوذرات آلژینات بر ساختار هیستولوژیک آبشش در ماهی قزل‌آلای رنگین‌کمان

سعید مودی^۱، سکینه یگانه^۲، مرضیه حیدریه^{۱*}، امید صفری^۳
۱. پژوهشکده‌ی کشاورزی هسته‌ای، پژوهشگاه علوم و فنون هسته‌ای، سازمان انرژی اتمی، صندوق پستی: ۳۱۴۸۵-۱۴۹۸، کرج- ایران
۲. دانشکده‌ی علوم دامی و شیلات، دانشگاه علوم کشاورزی و منابع طبیعی ساری، صندوق پستی: ۴۸۱۸۱۶۸۹۸۴، ساری - ایران
۳. دانشکده‌ی منابع طبیعی و محیط زیست، دانشگاه فردوسی مشهد، صندوق پستی: ۹۱۷۷۵-۱۳۶۳، مشهد - ایران

مقاله‌ی فنی

تاریخ دریافت مقاله: ۹۷/۸/۲۶ تاریخ پذیرش مقاله: ۹۸/۴/۱۵

چکیده

انگل ایکتیوفتریوس مولتی فیلیس (*Ichthyophthirius multifiliis*) عامل ایجاد بیماری لکه سفید، یکی از خطرناک‌ترین انگل‌های بیماری‌زا در ماهیان آب شیرین وحشی و پرورشی است. در این تحقیق بررسی اثرات منفی ریزپوشش آلژیناتی تروفونت غیرفعال شده با پرتو گاما در آبشش ماهی به‌عنوان بافت اصلی درگیر در بیماری یک مورد بررسی قرار گرفت. بدین منظور، ماهی‌های با میانگین وزنی ۳۰ گرم پس از دوره سازگاری، به ۴ گروه تقسیم شدند: ۱ گروه از ماهیان با انگل پرتوتابی شده، گروه دیگر با انگل پرتوتابی شده و ریزپوشانی شده با نانوذرات آلژینات و گروه سوم به‌عنوان گروه کنترل مثبت با انگل فعال تیمار شدند. در گروه کنترل منفی (شاهد) نیز هیچ‌گونه ترکیبی استفاده نشد. نمونه‌برداری از بافت آبشش سی روز پس از تیمار انجام شد. مطالعه حاضر نشان داد که استفاده از نانوذرات آلژینات جذب شده در تروفونت‌های انگل یک غیرفعال شده با پرتو گاما قادر است به طور معنی‌داری اثرات هیستوپاتولوژیکی ناشی از هجوم انگل زنده به بافت آبشش مانند هایپرپلازی شدید، ادم زیرجلدی، چسبیدگی لاملاها و نکروز در ماهی قزل‌آلای رنگین‌کمان را کاهش داده و هم‌چنین ضمن کاهش آثار هیستوپاتولوژیکی، منجر به افزایش معنی‌داری در تعداد سلول‌های ماکروفاژی گردد. بنابراین می‌توان بیان نمود که استفاده از ریزپوشش آلژیناتی به‌منظور انتقال تروفونت غیرفعال شده با پرتو گاما علیه انگل زنده به روش حمامی در ماهی، امن بوده و هیچ‌گونه اثرات سوء بافتی ندارد.

کلیدواژه‌ها: نانوذرات آلژینات، تروفونت انگل پرتوتابی شده با پرتو گاما، بافت آبشش، قزل‌آلای رنگین‌کمان

Histopathological alteration induced in gill tissue of rainbow trout (*Oncorhynchus mykiss*) treated via gamma-irradiated *Ichthyophthirius multifiliis* trophonts and coated with alginate nanoparticles

S. Moodi^{1,2}, S. Yeganeh², M. Heidarieh^{*1}, O. Safari³

1. Nuclear Agriculture Research School, Nuclear Science and Technology Research Institute, AEOI, P.O.Box: 31485-1498, Karaj - Iran
2. Faculty of Animal Sciences and Fisheries, Sari Agricultural Sciences and Natural Resources University, P.O.Box: 4818168984, Sari - Iran
3. Faculty of Natural Resources and Environment, Ferdowsi University of Mashhad, P.O.Box: 91775-1363, Mashhad, Iran

Abstract

The *Ichthyophthirius multifiliis* is one of the most important protozoan pathogens of farmed and wild fish populations. In this study, histopathological effects of gamma-irradiated trophonts of *I. multifiliis* coated with alginate nanoparticles in rainbow trout gill were evaluated. Therefore, after adaption period the fish with mean weight 30 g were distributed to 4 groups: Two groups were treated with gamma-irradiated trophonts of *I. multifiliis* and coated with alginate nanoparticles, gamma-irradiated trophonts of *I. multifiliis*. One group was infected with active trophonts of parasite as positive control. In negative control group, no treatment was used. On day 30, gill tissue from treated, infected and control fish was analyzed for evaluating the histopathological alterations. The results showed that the use of alginate nanoparticles formulated in gamma-irradiated *I. multifiliis* trophonts can significantly decrease severe hyperplasia, sub-epithelial edema, and fusion of the secondary lamellae, focal and multifocal necrosis in gill. Also, gamma-irradiated trophonts of *I. multifiliis* coated with alginate nanoparticles induced an increase in amount of the gill macrophages in treated fish. Therefore, the alginate nanoparticles can be in leading development of safe and efficient gamma-irradiated trophonts deliver tool in rainbow trout with more useful behavior and fewer side effects on gill tissue.

Keywords: Alginate nanoparticles, Gamma-irradiated trophonts, Gill tissue, Rainbow trout

*Email: mheidarieh@aeoi.org.ir

۱. مقدمه

نبودن، فناوری آسان و مطابقت و سازگاری با محیط زیست است و به‌عنوان افزودنی مجاز غذایی شناخته شده است. از طرفی خود این ماده دارای اثرات تحریک ایمنی است [۱۲]. از طرفی دیگر بافت آبشش یکی از بافت‌هایی است که معمولاً در مطالعات مربوط به بررسی‌های انگل‌های خارجی (مانند *ایکتیوفتریوس مولتی فیلیس*) خصوصاً در سیستم‌های پرورشی به‌صورت مدار بسته به‌عنوان بافت هدف در نظر گرفته می‌شوند [۱۳، ۱۴]. بنابراین در این مطالعه اثرات تروفونت‌های انگل *ایکتیوفتریوس مولتی فیلیس* پرتوتابی شده با پرتو گاما و ریزپوشانی شده با نانوذرات آلژینات بر ساختار هیستولوژیک آبشش در ماهی قزل‌آلای رنگین‌کمان بررسی خواهد شد.

۲. مواد و روش کار

۲.۱ تکثیر انگل *ایکتیوفتریوس مولتی فیلیس* و پرتوتابی

بدین منظور ماهی‌های قزل‌آلای رنگین‌کمان آلوده به انگل مورد مطالعه، در مزارع پرورش ماهی شناسایی شده و به آکواریوم‌های شیشه‌ای در دمای ۱۷-۱۸ درجه سانتی‌گراد منتقل شدند. پس از تکثیر انگل‌ها در سطح بدن ماهی‌ها و ازدیاد آن‌ها، تروفونت‌ها از سطح بدن ماهی‌ها جمع‌آوری و شمارش شدند و در هر ویال ۱۰۰ عدد تروفونت انگل نگه‌داری شد. انگل‌های جمع‌آوری شده در ویال‌ها با سیستم گاماسل مدل ۲۲۰ و با دز ۱۷۰ گری پرتوتابی شدند [۷].

۲.۲ ریزپوشانی تروفونت‌های انگل پرتوتابی شده با نانوذرات آلژینات براساس روش ارایه شده توسط حیدریه و همکاران (۲۰۱۵) با کمی تغییرات ریزپوشانی انجام گردید [۱۵]. تروفونت‌های انگل پرتوتابی شده در یک میلی‌لیتر از PBS با pH ۴٫۹ حل شده و با چهار میلی‌لیتر از محلول نانوذرات آلژینات (۱/۵٪)، تهیه شده با استفاده از روش پرتو تابی (پرتو گاما) در آزمایشگاه آبیان پژوهشکده کشاورزی هسته‌ای [۱۶]، در PBS با pH ۴٫۹ در حالت چرخش بر روی شیکر محلول کلرید کلسیم قطره قطره (۰/۱ مولار) اضافه گردید. محلول به مدت شش ساعت در ۳۷ درجه سانتی‌گراد بر روی شیکر ترکیب شد. نمونه‌ها سپس در ۸۰۰۰ g سانتریفوژ شده و با آب مقطر شسته شدند. سپس در ۳۷ درجه سانتی‌گراد خشک شده و تا زمان مصرف فریز شدند [۱۵].

بیماری دانه‌های سفید یا ایک یکی از بیماری‌های رایج ماهیان پرورشی، آکواریومی و وحشی بوده که عامل آن تک یاخته مژه‌داری به‌نام *ایکتیوفتریوس مولتی فیلیس* است. این بیماری گسترش جهانی دارد و عامل تلفات و خسارات اقتصادی فراوانی در مزارع پرورشی انواع ماهیان به‌خصوص در سیستم‌های پرورشی مدار بسته است. تأثیر انواع مختلف مواد شیمیایی و الکتروترابی برای درمان و کنترل این بیماری و انگل مورد مطالعه قرار گرفته‌اند. این نکته قابل توجه است که به‌کار بردن مواد شیمیایی مختلف به‌علت چرخه زندگی انگل بر مرحله عفونی و فعال انگل پس از ورود به اپیتلیوم پوست و آبشش تأثیرگذار نبوده‌اند [۱، ۲]. بر این اساس می‌توان بیان نمود که مهم‌ترین راه کنترل این بیماری ایمن‌سازی ماهی بر علیه انگل است [۳]. ایمن‌سازی ماهی ضد این عامل بیماری‌زا با استفاده از تومایت کشته به دو روش داخل صفاقی و حمامی، تومایت زنده به روش داخل صفاقی، تروفونت کشته با مواد شیمیایی، ترونت زنده به‌صورت داخل صفاقی در دو دما بالا و پایین، *i-antigen* خالص به‌صورت داخل صفاقی و به همراه ادجوانت کامل فروند، ترونت غیرفعال شده با فرمالین و به صورت واکسیناسیون داخل صفاقی، تروفونت‌های غیرفعال شده با دز ۱۷۰ گری پرتو گاما به‌روش حمامی، تروفونت سونیکه شده عفونت تحت حاد با ترونت، با موفقیت در چندین مورد گزارش شده است [۴-۹]. ادجوانت ماده‌ای شیمیایی است که از مهم‌ترین نقش‌های آن می‌توان به افزایش عملکرد آنتی‌بادی، کاهش تعداد و مقدار دز واکسن در ایجاد ایمنی مناسب، تثبیت فرمولاسیون واکسن، افزایش زمان پاسخ با افزایش حضور آنتی‌ژن در خون، فعال‌سازی ماکروفاژها و لنفوسیت‌ها و افزایش تولید سایتوکین‌ها اشاره نمود [۱۰]. تأثیر ادجوانت در ماهی از طریق تحریک التهاب در موضع و رهاسازی آهسته آنتی‌ژن صورت می‌گیرد [۱۱]. به‌تازگی با کمک فناوری نانو و با استفاده از روش ریزپوشانی، ادجوانت‌های قوی‌تر و پیچیده‌تری سنتز شده‌اند. نانوذرات تحویل آنتی‌ژن، انتقال این عوامل شیمیایی ساده تحریک‌کننده سیستم ایمنی، را سریع‌تر نموده‌اند [۱۲]. نانوذرات آلژینات پرکاربردترین ماده به‌منظور ریزپوشانی مواد ایمن‌زا است و از جلبک دریایی استخراج می‌شود. علت استفاده از آن ارزانی، سهولت کاربرد، سمی

۳.۲ طراحی آزمایشگاهی

انجام شد. از بافت‌ها برش‌هایی به ضخامت ۳ میکرومتر تهیه شد. لام‌ها پس از نگاه‌داری ۴۸ ساعته در داخل آون (دمای ۳۷ درجه سانتی‌گراد) پارافین‌زدایی شدند و با استفاده از هماتوکسیلین-ئوزین رنگ‌آمیزی شدند. لام‌های رنگ‌آمیزی شده با میکروسکوپ نوری مورد مطالعه و بررسی قرار گرفتند. شمارش ماکروفازهای موجود در بافت آبشش نیز با استفاده از میکروسکوپ نوری انجام شد [۱۷].

۳. نتایج

تغییرات هیستوپاتولوژیک بافت آبشش در گروه‌های مختلف آزمایشی به‌صورت درجه‌بندی در جدول ۱ بیان شده است. بافت آبشش سالم با رشته‌های آبششی منظم مربوط به گروه شاهد است. در بررسی میکروسکوپی مربوط به گروه کنترل هیچ‌گونه تغییر هیستولوژیکی غیرطبیعی مانند نفوذ سلول‌های آماسی و یا خونریزی در بافت آبشش مشاهده نشد (شکل ۱). در گروه آلوده شده با انگل زنده به عنوان گروه کنترل مثبت، هایپرپلازی و هم‌جوشی شدید در سلول‌های اپیتلیوم رشته‌ها به همراه التهاب و ادم و هم‌چنین کوتاه شدن تیغه‌های آبششی به وضوح مشاهده شد (شکل ۲ الف). این هایپرپلازی در تیغه‌های ثانویه آبششی باعث تورم و گریزی شدن نوک تیغه‌های شده است (شکل ۲ ب). هایپرپلازی در هر دو گروه تیمار به همراه التهاب و پرخونی به‌طور خفیف دیده شد (شکل ۲ د). با این تفاوت که در بافت آبششی ماهیان تیمار شده با تروفونت انگل /یکتیوفتریوس مولتی فیلیس غیرفعال شده با پرتو گاما پوشش‌دهی شده با نانوذرات آلزینات افزایش قابل توجهی در جمعیت سلول‌های ماکروفازی مشاهده گردید (شکل ۳).

در ۱۲ آکواریوم شیشه‌ای حاوی سیستم مدار بسته به صورت مستقل، ماهی‌های ۳۰ گرمی به تعداد ۱۰ قطعه در هر آکواریوم قرار داده شد. بعد از دوره ۲ هفته‌ای سازگاری، ماهی‌ها آماده تیمار گردیدند. در این مطالعه در کل ۴ گروه در نظر گرفته شد: گروه کنترل منفی (شاهد): بدون دریافت هر گونه انگل پرتوتابی شده با ادجوانت

گروه ۱ تیمار: دریافت کننده ۲۰۰ عدد تروفونت انگل /یکتیوفتریوس مولتی فیلیس غیرفعال شده با پرتو گاما ریزپوشانی شده با نانوذره آلزینات به صورت حمام
گروه ۲ تیمار: دریافت کننده ۲۰۰ عدد تروفونت انگل /یکتیوفتریوس مولتی فیلیس غیرفعال شده با پرتوگاما به‌صورت حمام
گروه ۳ تیمار (کنترل مثبت): دریافت‌کننده انگل فعال از لحاظ عفونت

۴.۲ نمونه‌برداری و روش بررسی

۳۰ روز پس از تیمار ماهیان، نمونه‌برداری از بافت آبشش به منظور انجام مطالعات بافت‌شناسی انجام شد. بدین منظور، همه ماهی‌های موجود در هر آکواریوم صید شده و پس از بیهوشی با گل میخک بافت آبشش با کمک اسکالپل تیز خارج و بلافاصله در محلول ۱۰ درصد فرمالین به مدت ۲۴ ساعت تثبیت شدند. پس از آن چندین مرتبه بافت‌ها با اتانول ۷۰ درصد و سپس ۹۵ و ۱۰۰ درصد شستشو و سپس با استفاده از بوتانول آگیری شدند. نمونه‌ها پس از قرارگیری به مدت ۳ ساعت در گزین به منظور پارافینه شدن در داخل آون در پارافین مایع قرار داده شدند و سپس با پارافین قالب‌گیری

جدول ۱. خلاصه آسیب‌های مشاهده و ثبت شده در زیر میکروسکوپ نوری بافت آبششی ماهی قزل‌آلای رنگین‌کمان تیمار شده با:

شاهد: بافت آبشش ماهی سالم به عنوان کنترل منفی

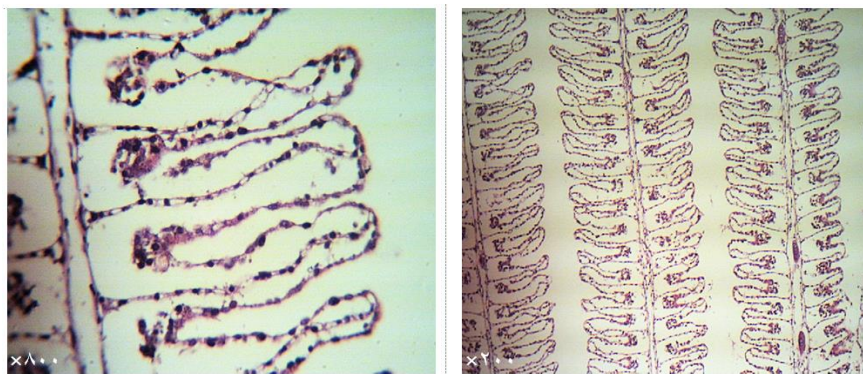
تیمار ۱: بافت آبشش ماهی تیمار شده با تروفونت انگل زنده به عنوان کنترل مثبت

تیمار ۲: بافت آبشش ماهی تیمار شده با تروفونت انگل غیرفعال‌سازی با پرتو گاما

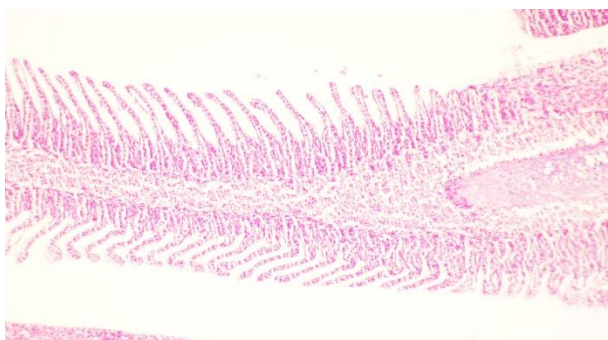
تیمار ۳: بافت آبشش ماهی تیمار شده با تروفونت انگل غیرفعال‌سازی با پرتو گاما و پوشش‌دهی شده با نانوذرات آلزینات

گروه‌ها	آسیب	هایپرپلاژی	چماقی شدن	چسبیدگی لام‌های ثانویه	کوتاه شدن لاملا	نکروز لاملا	پرخونی	تعداد ماکروفازها
شاهد	-	-	-	-	-	-	-	+
۱	+++	+++	+++	+++	+++	+++	+++	++
۲	+	+	-	+	-	-	+	++
۳	+	+	-	+	-	-	+	+++

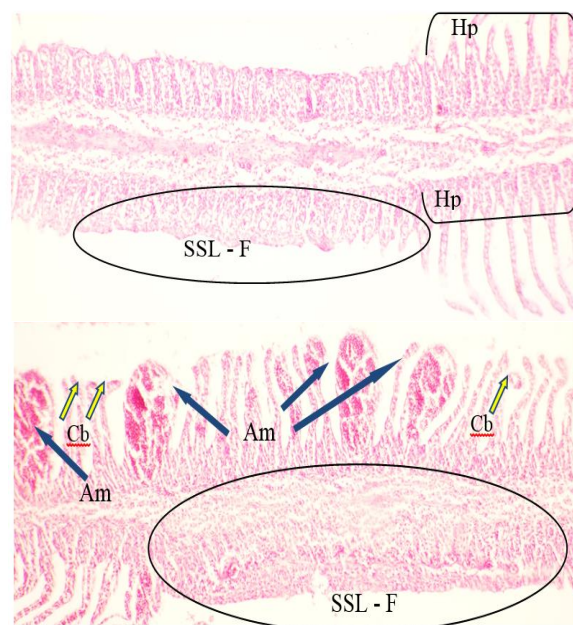
نبود اثر آسیب بافتی (-)، کم (+)، متوسط (++)، زیاد (+++)



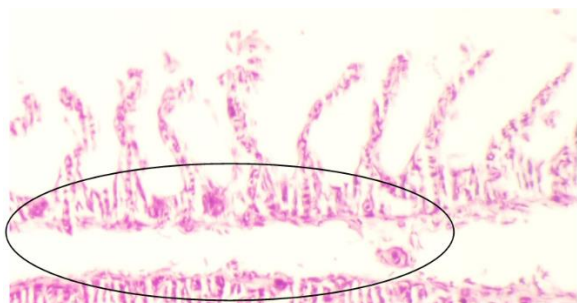
شکل ۱. بافت آبشش سالم با رشته‌های آبششی منظم مربوط به گروه شاهد مقطع رنگ‌آمیزی H&E و درشت‌نمایی ۲۰۰ و ۸۰۰ برابر.



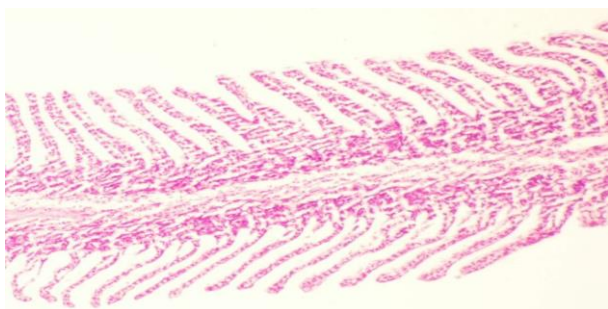
شکل ۲. د) وجود سلول‌های التهابی و پرخونی در مقطع میکروسکوپی بافت آبشش ماهی قزل‌آلای رنگین‌کمان گروه کنترل مثبت با رنگ‌آمیزی H&E و درشت‌نمایی ۱۰۰ برابر.



شکل ۲. الف) هایپرپلازی (Hp) در سلول‌های اپیتلیوم، هم‌جوشی شدید (F) و کوتاه شدن تیغه‌های آبششی (SSL) منطقه نشان داده شده در بیضی) اتساع عروق (Am) و گزری شدن (Cb) لاملاهای ثانویه (با فلش زرد رنگ مشخص شده) بافت آبشش ماهی قزل‌آلای رنگین‌کمان گروه کنترل مثبت با رنگ‌آمیزی H&E و درشت‌نمایی ۲۰۰ برابر.

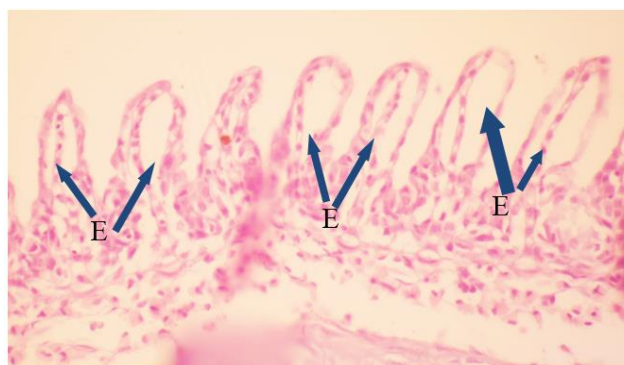

(الف)



(ب)

شکل ۳. سلول‌های ماکروفاژی (مشخص شده در بیضی) و هایپرپلازی در تیغه‌های ثانویه آبششی، ب) در مقطع میکروسکوپی بافت آبشش ماهی قزل‌آلای رنگین‌کمان گروه تیمار شده با تروفونت انگل/یکتیوفتیریوس مولتی فیلیس غیرفعال شده با پرتو گاما و پوشش‌دهی شده با نانوذرات آلژینات با رنگ‌آمیزی H&E و درشت‌نمایی ۲۰۰ برابر.



شکل ۴. ب) وجود ادم (E) مقطع میکروسکوپی بافت آبشش ماهی قزل‌آلای رنگین‌کمان گروه کنترل مثبت با رنگ‌آمیزی H&E و درشت‌نمایی ۸۰۰ برابر.

۴. نتیجه‌گیری

خصوصیات مورفولوژیک و عملکرد سلول‌های پوششی بافت آبشش ماهیان استخوانی شامل تبادل گاز، تعادل اسید و باز و تنظیم یونی است [۱۸، ۱۹]. تغییر هیستوپاتولوژیک جزئی در این اندام منجر به بروز اختلالات تنفسی و عدم تعادل الکترولیتی می‌گردد [۲۰، ۲۱]. بنابراین در بسیاری از پژوهش‌ها تغییرات بافت آبشش به عنوان علائم هشداردهنده آسیب به سلامت ماهی مورد بررسی قرار گرفته است [۱۳، ۲۲]. وجود انگل ایکل در بافت آبشش ماهی مبتلا به بیماری لکه سفید انگلی باعث هیپرپلازی سلول‌های پوششی و تزاید سلول‌ها در بافت می‌شود. تزاید سلولی مانند سلول‌های تولیدکننده موکوس و سلول‌های کلراید در برخی شرایط به حدی انجام می‌شود که ۳ تا ۴ لاملای ثانویه را در برمی‌گیرد و نقص در سیستم تنفسی و اسمری ماهیان آغاز می‌شود. افزایش معنی‌دار نوتروفیل‌ها در این مرحله و نفوذ لنفوسیت‌ها نیز اغلب مشاهده می‌شود. با ادامه عفونت، تزاید سلول‌های پوششی لاملا افزایش یافته تا به حدی که بخش‌هایی از آن، از بافت غضروفی لاملا جدا شده و می‌افتد و به لاملا منظره چماقی شکل می‌دهد [۲۳]. در ماهی مبتلا کم شدن سطوح تنفسی منجر به کاهش اخذ اکسیژن شده، در نتیجه از تبادل گازی و دفع مواد نیتروژنی از آبشش می‌کاهد، کاهش دفع مواد نیتروژنی از آبشش باعث احتباس آن‌ها در خون ماهیان آلوده شده و تعادل اسمری ماهیان به هم می‌خورد و در نهایت با شدت یافتن عفونت ماهی تلف خواهد شد [۲۴]. در این تحقیق تغییرات و ضایعات بافت آبشش ماهی قزل‌آلای رنگین‌کمان تیمار شده با تروفونت‌های پرتودهی شده انگل ایکل که نانوذرات آلژینات را به صورت پوشش جذب کرده‌اند، ضدبیماری لکه سفید انگلی بررسی گردید. در گروه‌های مواجهه شده با انگل زنده آسیب شدید بافتی در بافت آبشش مشاهده گردید. اما در گروه‌های تیمار شده آسیب بافتی به شکل التهاب خفیف دیده شد. در گروه تیمار شده با تروفونت‌های پرتودیده و ریزپوشانی شده با نانوذرات آلژینات همراه التهاب بسیار خفیف افزایش قابل توجه جمعیت سلول‌های ماکروفاژی دیده شد. تنظیم پاسخ التهابی در بافت و کاهش تأثیر نامطلوب التهاب بر میزبان پس از هر گونه تیماری بسیار مهم و با اهمیت است. پاسخ التهابی توسط سیتوکین‌ها تنظیم می‌شوند. سیتوکین‌ها به چند دسته از جمله اینترفرون‌ها، اینترلوکین‌ها، کیموکین‌ها و فاکتور نکروز کننده تومور آلفا تقسیم می‌شوند. نتایج مطالعه حاضر همسو با نتایج تحقیقات گذشته مبنی بر افزایش بیان ژن فاکتور نکروز

کننده تومور آلفا در پوست، کلیه، کبد و آبشش ماهیان آلوده و تیمار شده با تروفونت انگل ایکل پرتودهی شده است [۲۵]. فاکتور نکروز کننده تومور به طور عمده توسط سلول‌های ماکروفاژی فعال شده تولید می‌شوند [۲۶]. در راستای تأیید این نتیجه در مطالعه حاضر آسیب‌شناسی بافتی نشان داد که استفاده از تیمار تروفونت پرتودهی شده به طور معنی‌داری باعث کاهش بروز علائم حاد بیماری در بافت آبشش ماهی می‌گردد. همچنین وجود پوشش نانوذره‌ای آلژینات در اطراف تروفونت علاوه بر کاهش قابل توجه آثار بافتی بیماری در آبشش منجر به افزایش قابل توجه جمعیت سلولی ماکروفاژی شده است. سلول‌های فاگوسیتوزیک به خصوص سلول‌های دندریتیک و ماکروفاژها، دارای APC بوده و پل ارتباطی میان سیستم ایمنی ذاتی و اکتسابی هستند [۲۷]. نتایج تحقیق حاضر نشان داد که پوشش نانوذرات آلژیناتی نه تنها اثر سویی بر بافت آبشش ندارد، بلکه بر تعداد سلول‌های ماکروفاژ تأثیرگذار بوده و این افزایش می‌تواند به عنوان یک مکانیسم آدپتاسیون و ایمن‌زایی در مواجهه با انگل زنده به حساب آید. همچنین به روشنی مشخص شده است که ماکروفاژها قادرند آنتی‌ژن را بر سطح یا نزدیک آن، چندین هفته پس از واکسیناسیون به صورت محلول نگه دارند [۲۸]. البته باید این موضوع را هم در نظر داشت زمان مواجهه و غلظت نانوذرات آلژینات به‌عنوان دو فاکتور مهم در میزان ایمن‌زایی در برابر انگل زنده و صدمات هیستوپاتولوژیک احتمالی مؤثر خواهند بود. بنابراین می‌توان براساس تحقیق حاضر نتیجه‌گیری نمود که استفاده از ریزپوشش آلژیناتی به منظور انتقال تروفونت غیرفعال شده با پرتو گاما بر علیه انگل زنده به روش حمامی در ماهی امن و بدون هیچ‌گونه اثرات سوء بافتی است ولی این امر نیازمند تحقیقات بیش‌تری است.

تشکر و قدردانی

این مطالعه با حمایت مالی پژوهشگاه علوم و فنون هسته‌ای و گروه شیلات، دانشکده علوم دامی و شیلات، دانشگاه علوم کشاورزی و منابع طبیعی ساری انجام گرفته است. نویسندگان بر خود لازم می‌دانند از راهنمایی‌های ارزشمند و علمی خانم دکتر فاطمه نمازی عضو هیأت علمی دانشکده دامپزشکی دانشگاه شیراز جهت انجام این پژوهش تشکر نمایند.

مراجع

1. M. Witeska, E. Kondera, K. Ługowska, *The effects of Ichthyophthiriasis on some haematological parameters in common carp*, *Turk. J. Vet. Anim. Sci.* **34**(3), 267-271(2010).
2. J. Xueqin, P.W. Kania, K. Buchmann, *Comparative effects of four feed types on white spot disease susceptibility and skin immune parameters in rainbow trout, *Oncorhynchus mykiss* (Walbaum)*, *J. Fish Dis.* **35**(2), 127-135 (2011).
3. C. Agius, R.J. Roberts, *Melanomacrophage centers and their role in fish pathology*, *J. Fish Dis.* **26**(9), 499-509 (2003).
4. J. He, et al, *Protection of gold fish against *Ichthyophthirius multifiliis* by immunization with a recombinant vaccine*, *Aquaculture* **158**(1-2), 1-10 (1997).
5. X. Wang, H.W. Dickerson, *Surface immobilization antigen of the parasitic ciliate *Ichthyophthirius multifiliis* elicits protective immunity in channel catfish (*Ictalurus punctatus*)*, *Clin. Diagn. Lab. Immunol.* **9**(1), 176-181 (2002).
6. M. Alishahi, K. Buchmann, *Temperature-dependent protection against *Ichthyophthirius multifiliis* following immunisation of rainbow trout using live theronts*, *Dis Aquat Organ.* **72**(3), 269-273 (2006).
7. M. Heidarieh, et al, *Effect of gamma-irradiation on inactivation of *Ichthyophthirius multifiliis* trophonts and its efficacy on host response in experimentally immunized rainbow trout (*Oncorhynchus mykiss*)*, *Turk. J. Vet. Anim. Sci.* **38**(4), 388-393 (2014).
8. D.H. Xu, P.H. Klesius, C.A. Shoemaker, *Effect of immunization of channel catfish with inactivated trophonts on serum and cutaneous antibody titers and survival against *Ichthyophthirius multifiliis**, *Fish Shellfish Immunol.* **26**(4), 614-618 (2009).
9. D. Xu, P. Klesius, C. Shoemaker, *Efficacy of *Ichthyophthirius* vaccines in channel catfish against white spot disease*, in: *American Chemical Society National Meeting and Exposition; (Agricultural Research Service, Boston, Massachusetts, 2010)* 237 (2010).
10. H.F. Savelkoul, et al, *Choice and Design of Adjuvants for Parenteral and Mucosal Vaccines*, *Vaccines* **3**(1), 148-71 (2015).
11. Ø. Lie, *Improving Farmed Fish Quality and Safety*, 183-198 (*Woodhead, Norway*, 2008).
12. J.A. Rosenthal, et al, *Pathogen-like particles: biomimetic vaccine carriers engineered at the nanoscale*, *Curr. Opin. Biotechnol.* **28**(c), 51-58 (2014).
13. S. Varsamos, C. Nebel, G. Charmantier, *Ontogeny of osmoregulation in postembryonic fish: a review*, *Comp. Biochem. Physiol. A Mol. Integr. Physiol.* **141**(4), 401-429 (2005).
14. E. Strzyzewska, J. Szarek, I. Babinska, *Morphologic evaluation of the gills as a tool in the diagnostics of pathological conditions in fish and pollution in the aquatic environment: a review*, *Vet. Med.* **61**(03), 123-132 (2016).
15. M. Heidarieh, et al, *Gene expression analysis in rainbow trout (*Oncorhynchus mykiss*) skin: Immunological responses to radiovaccine against *Ichthyophthirius multifiliis**, *Rev. Méd. Vét.* **166**(7-8), 233-242 (2015).
16. M. Heidarieh, et al, *Preparation and anatomical distribution study of 67 Ga-alginate acid nanoparticles for SPECT purposes in rainbow trout (*Oncorhynchus mykiss*)*, *Nukleonika* **59** (4), 153-159 (2014).
17. D. Bernet, et al, *Histopathology in fish: proposal for a protocol to assess aquatic pollution*, *J. Fish Dis.* **22**(1), 25-34 (1999).
18. P.J. Bentley, In: *Endocrines and osmoregulation- a comparative account in vertebrates*, (*Springer-Verlag Berlin Heidelberg*, 2002).
19. D.H. Evans, P.M. Piermarini, K.P. Choe, *The multifunctional fish gill: dominant site of gas exchange, osmoregulation, acid-base regulation, and excretion of nitrogenous waste*, *Physiol. Rev.* **85**(1), 97-177 (2005).
20. S. Mumford, et al, *Fish Histology and Histopathology manual*, (U.S. Fish and Wildlife Services, *National Conservation Training Center*, 2007) 2-8 (2007).
21. Noor El-Deen, O.K. Abd El Hady, A.M. Kenawy, *Comparative studies on some prevailing parasitic diseases cultured freshwater fingerlings and adult *Oreochromis niloticus* on some fish farms*, *Life Sci. J.* **11**(10), 814-821 (2014).
22. M.M. Camargo, C.B. Martinez, *Histopathology of gills, kidney and liver of a Neotropical fish caged in an urban stream*, *Neotrop. Ichthyol.* **5**(3), 327-336 (2007).
23. F. Mohammadi, S.M. Mousavi, A. Rezaie, *Histopathological study of parasitic infestation of skin and gill on Oscar (*Astronotus ocellatus*) and discus (*Symphysodon discus*)*, *Aquac. Aquar. Conserv. Legis.* **5**(1), 88-93 (2012).
24. Jalali, *Parasites and Parasitic Diseases of Iranian Freshwater Fishes*, (*Iranian Fisheries Research Organization, Tehran*, 1998), 131-167 (1998).
25. M. Akbari, et al, *The key role of Tumor Necrosis Factor alpha (TNF-α) in vaccinated rainbow trout via irradiated *Ichthyophthirius multifiliis* trophont*, *Veterinarski Arhiv.* **87** (2), 229-237 (2017).
26. H.J. Gruss, *Molecular, structural, and biological characteristics of the tumor necrosis factor ligand superfamily*, *Int. J. Clin. Lab. Res.* **26**, 143-159 (1996).
27. E. Kuroda, et al, *Silica crystals and aluminum salts regulate the production of prostaglandin in macrophages via NALP3 inflammasome-independent mechanisms*, *Immunity* **34**(4), 514-526.
28. S. Balamurugan, et al, *Melanomacrophage centers aggregation in *P. lineatus* spleen as bio-indicator of environmental change*, *Asian Pac. J. Trop. Dis.* **2**(2), 635-638 (2012).